

# Leitfaden Skelettradiologie



Tipps und Hinweise für die Einstelltechnik sowie  
die schriftliche Dokumentation

Stand: Januar 2016



Sehr geehrte Damen und Herren,

liebe Kolleginnen und Kollegen,

das konventionelle Röntgenbild stellt für eine Vielzahl an Fragestellungen einen wesentlichen Bestandteil in der Diagnostikkette dar.

Seit der Entdeckung der von Wilhelm Conrad Röntgen am 08.11.1895 als X-Strahlen bezeichneten Röntgenstrahlung haben die wissenschaftlichen Erkenntnisse gezeigt, dass von deren Anwendung sowohl für den Untersucher als auch den Patienten ein definiertes Risiko ausgeht. Vor diesem Hintergrund wurde in der novellierten Röntgenverordnung von 2003 das Prinzip der Rechtfertigung eingeführt, nachdem der diagnostische Nutzen der Röntgenuntersuchung gegenüber dem von der ionisierenden Strahlung ausgehenden Risiko überwiegen muss. Insofern ist dem Schutz vor erhöhter oder gar unnötiger Strahlenbelastung des Patienten in der radiologischen Diagnostik besondere Aufmerksamkeit zu widmen.

Durch den großflächigen Einzug der digitalen Röntgentechnik in den vergangenen Jahren stehen dem Anwender heute diverse Möglichkeiten der Bildnachverarbeitung und -optimierung sowie zur Reduktion der Strahlenbelastung für den Patienten als auch den Untersucher zur Verfügung.

Ziel der Ihnen nunmehr vorliegenden Broschüre war es nicht, die bereits große Anzahl an Fachbüchern zur Einstelltechnik durch ein weiteres zu ergänzen. Vielmehr soll Ihnen der Leitfaden Skelettradiologie an verschiedenen Fallbeispielen demonstrieren, welche einheitlichen Qualitätsansprüche im Rahmen der vertragsärztlichen Versorgung an die konventionelle Röntgendiagnostik gestellt werden. Die Kassenärztliche Vereinigung prüft anhand bundeseinheitlicher Beurteilungskriterien, welche in der Neufassung der am 02.03.2011 in Kraft getretenen Qualitätsbeurteilungs-Richtlinie Radiologie definiert sind, die von Ihnen in der vertragsärztlichen Versorgung erbrachte Qualität.

Anhand von typischen Fehlern und Mängeln kann Ihnen der Leitfaden eine praktische Hilfestellung zu deren Vermeidung sein und Ihnen Hinweise zur Steigerung der qualitätsgesicherten Leistungserbringung liefern.

Dabei enthält der Leitfaden alle nötigen Details zur Aufnahmetechnik, Patientenlagerung sowie Einstelltechnik und spiegelt die wichtigsten Kriterien für ein korrektes und regelgerechtes Röntgenbild wider.

Die Gegenüberstellung von gelungener vs. fehlerbehafteter Bildqualität soll es Ihnen und Ihrem medizinisch-technischen Assistenzpersonal ermöglichen, Defizite schneller zu erkennen und somit unnötige Doppeluntersuchungen zu vermeiden.

Wir hoffen nunmehr, Ihnen mit dem vorliegenden Leitfaden ein kompaktes Nachschlagewerk für die tägliche Routinediagnostik anbieten zu können, das Ihnen in der einen oder anderen Situation helfen wird, Fehler bereits im Vorfeld zu vermeiden und bestehende Qualität für Sie und Ihre Patienten zu sichern.

Besonderer Dank gilt den Mitgliedern und stellvertretenden Mitgliedern der Qualitätssicherungs-Kommission Radiologie, Herrn Dr. med. Uwe Stabell, Herrn Dr. med. Ulrich Beckmann, Herrn Dr. med. Thomas Engels, Herrn Daniel Cornely sowie Herrn Dr. med. Olaf Kensicki für Ihre Fachkompetenz, das Engagement während der Entstehungsphase des Leitfadens sowie die Bereitstellung des Bildmaterials.

Mit freundlichen Grüßen



Dr. med. Angelika Prehn  
Vorstandsvorsitzende



Dr. med. Uwe Kraffel  
Stellv. Vorstandsvorsitzender



Burkhard Bratzke  
Mitglied des Vorstands

## Inhaltsverzeichnis

<b>1.</b>	<b>Fallbeispiele Skelettradiologie *</b>	<b>6</b>
1.1	Wirbelsäule	6
1.1.1	HWS ap und lateral	6
1.1.2	BWS ap und lateral	8
1.1.3	LWS ap und lateral	10
1.2	Beckenübersicht ap	12
1.3	Hüftgelenk ap und axial	14
1.4	Extremitätenskelett	16
1.4.1	Schultergelenk ap und y-Projektion	16
1.4.2	Kniegelenk ap und lateral	18
1.4.3	Oberes Sprunggelenk ap und lateral	20
1.4.4	Ellenbogengelenk ap und lateral	22
1.4.5	Handgelenk ap und lateral	24
<b>2.</b>	<b>Hinweise für eine optimierte Einstelltechnik</b>	<b>26</b>
<b>3.</b>	<b>Der radiologische Befundbericht</b>	<b>31</b>
3.1	Musterbefundbericht	31
3.2	Hinweise zur inhaltlichen Vollständigkeit	32
<b>4.</b>	<b>Feedback-Bogen</b>	<b>33</b>

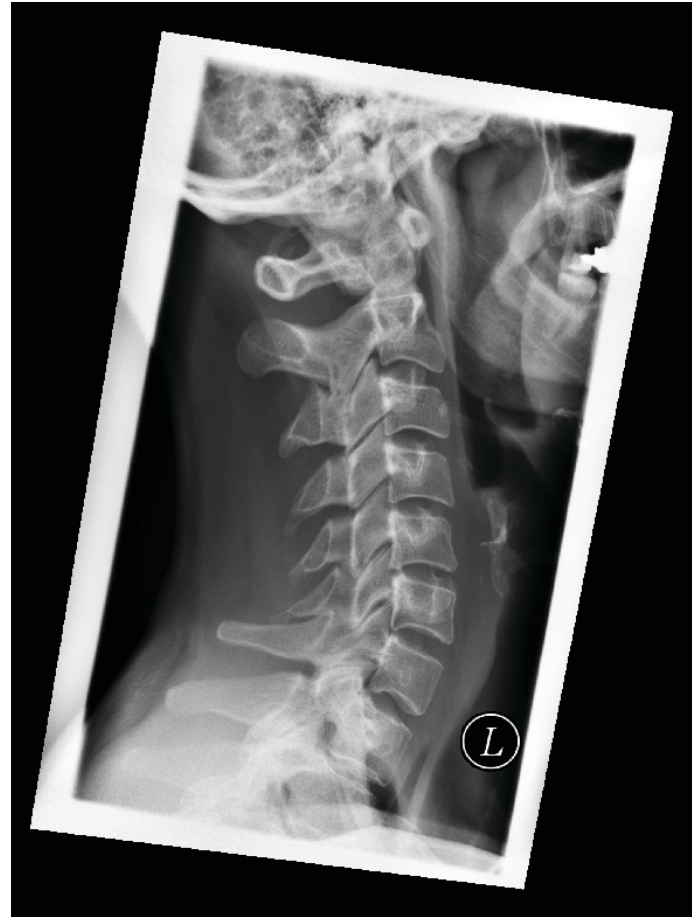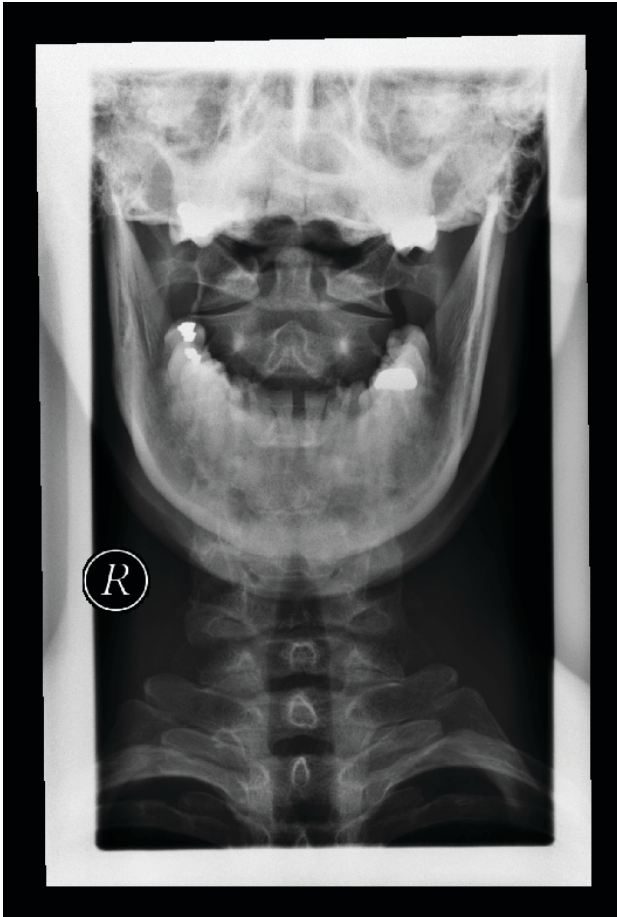
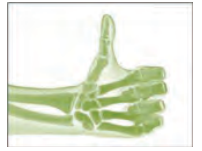---

\*In den Bemerkungen zum Prüfkriterium Nr. 6 „Befundung“ sind jeweils spezielle Hinweise beispielhaft angeführt. Es handelt sich nicht um eine vollständige Befundbeschreibung.

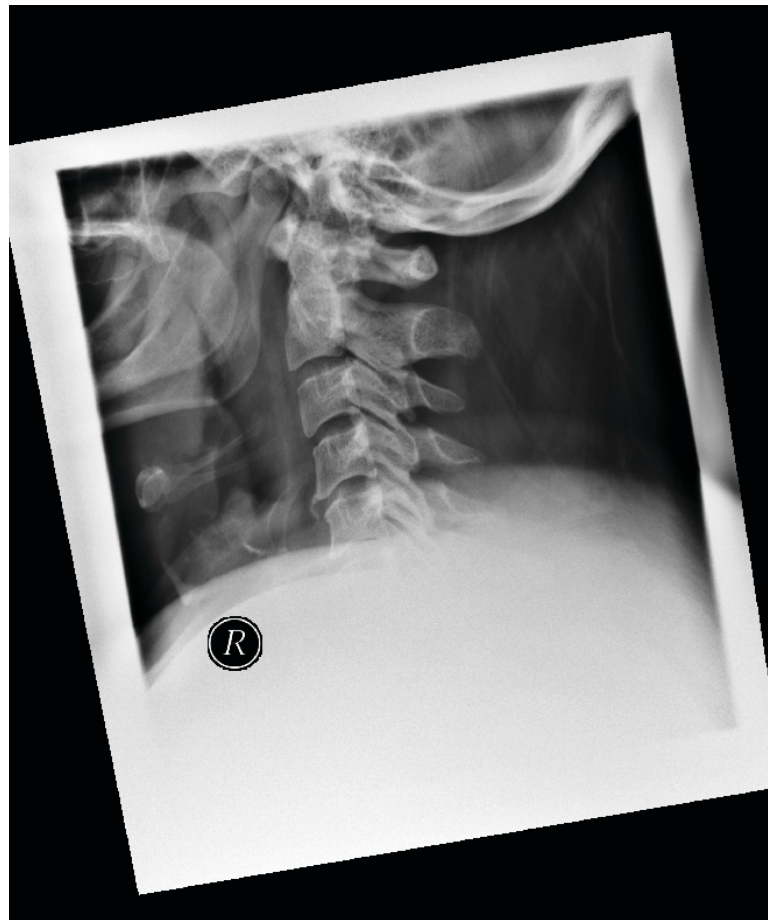
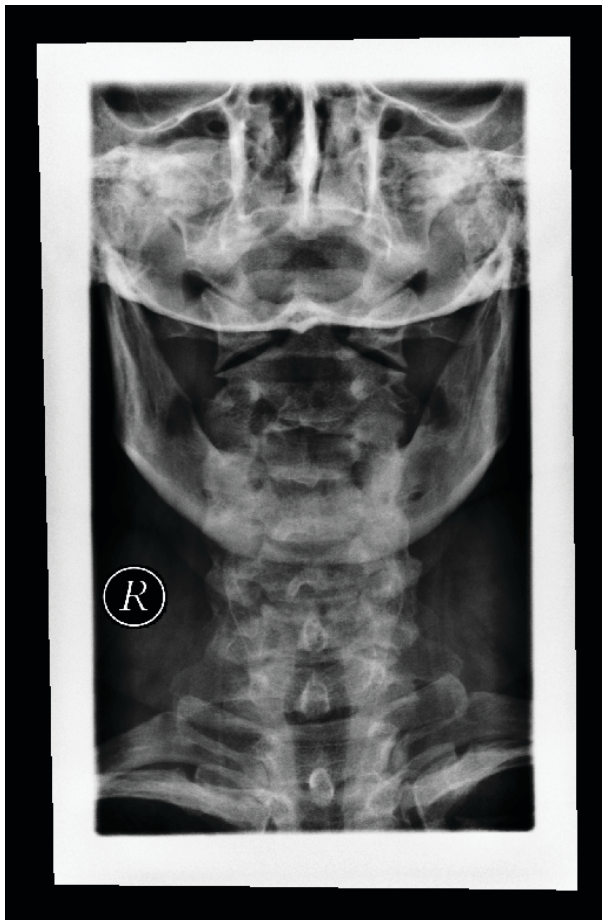
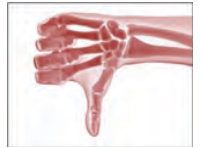## 1.1 Wirbelsäule

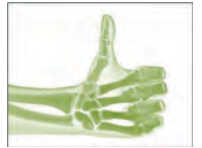### 1.1.1 HWS ap und lateral



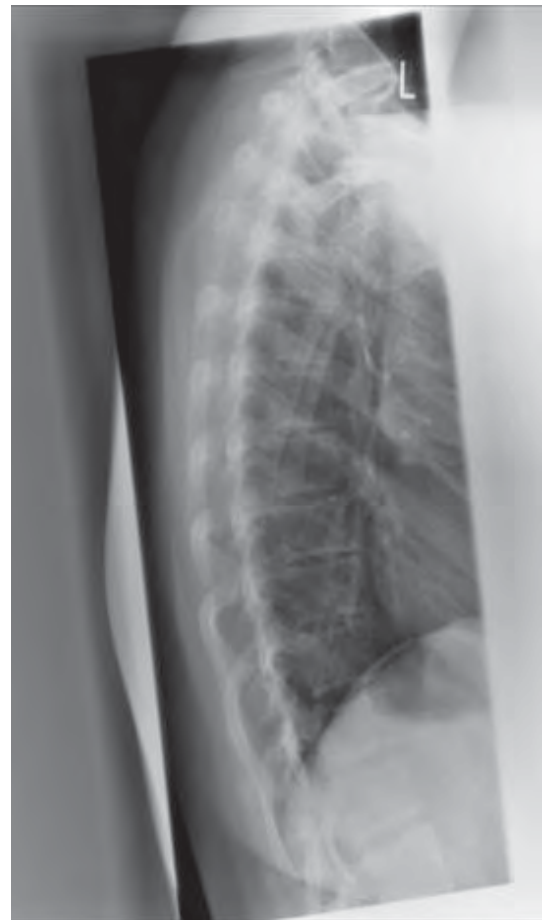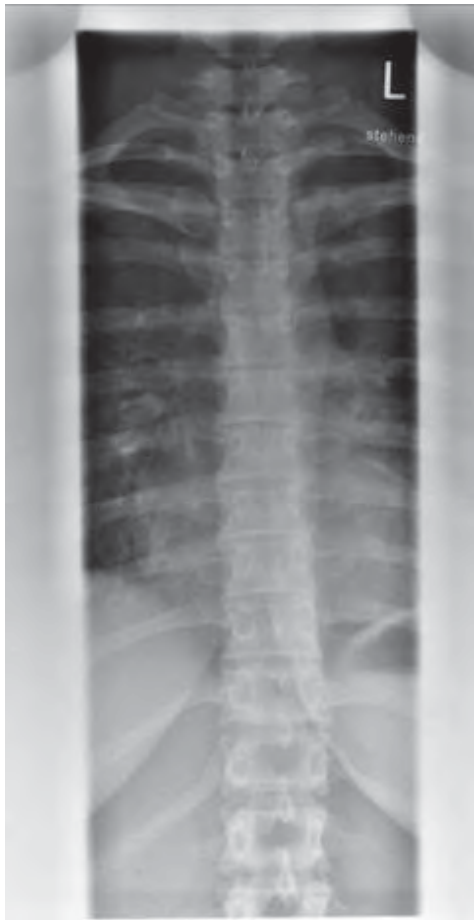Geprüfte Kriterien	Bemerkungen
1. Indikation	Vollständige, schlüssige und nachvollziehbare Dokumentation der rechtfertigenden Indikation gem. § 23 RöV unter Angabe von Klinik und Anamnese und Berücksichtigung der Orientierungshilfe der SSK sowie der AWMF-Leitlinien.  <u>Hier:</u> Kontrolle vor Chirotherapie, Ausschluss knöcherner Pathologie und Instabilität.
2. Charakteristische Bildmerkmale  einschließlich Bildidentifikation	Adäquat abgebildet.  Seitenbezeichnung überlagert nicht die fragestellungsrelevanten knöchernen Strukturen.
3. Bilddetails	Detailerkennbarkeit bis 0,5 mm gegeben.
4. Kritische Strukturen / Bildelemente	Konturen der Wirbelkörper, der Dorn- und Querfortsätze und die Strukturen der regionaltypischen Spongiosa differenzierbar.
5. Strahlenschutz	Technische Parameter der Leitlinie der Bundesärztekammer erfüllt; gute, objektbezogene Einblendung in beiden Ebenen.
6. Befundung	<u>Hier:</u> <b>Stellung und Konfiguration der Wirbelkörper regelgerecht; normale Knochenstruktur; kein Wirbelgleiten.</b>



Geprüfte Kriterien	Bemerkungen
1. Indikation	Die dokumentierte Indikation begründet nicht die durchgeführte Aufnahme. Dokumentation der RI ist nicht ausreichend, da keine weiteren klinischen Angaben vorliegen (z. B. seit 3 Wochen therapieresistente Zervikobrachialgie).  <u>Hier:</u> Nackenschmerzen.
2. Charakteristische Bildmerkmale einschließlich Bildidentifikation	HWK 6 und 7 in der seitlichen Aufnahme nicht abgebildet, da durch Schultergürtel überlagert.
3. Bilddetails	Detailerkennbarkeit bis 0,5 mm gegeben.
4. Kritische Strukturen / Bildelemente	Konturen von Atlas und Dens in der ap-Projektion nicht differenzierbar; Zielaufnahme wäre sinnvoll.
5. Strahlenschutz	Die ap-Aufnahme hätte cranio-caudal weiter eingebildet werden müssen, insofern Verstoß gegen § 25 Abs. 3 RöV und Missachtung des ALARA-Prinzips.
6. Befundung	<u>Hier:</u> Eingeschränkte Beurteilbarkeit der unteren zervikalen Segmente und des <b>cranio-zervikalen Überganges wegen Überlagerung</b> ; im Übrigen in den überschaubaren Segmenten keine Osteodestruktion.

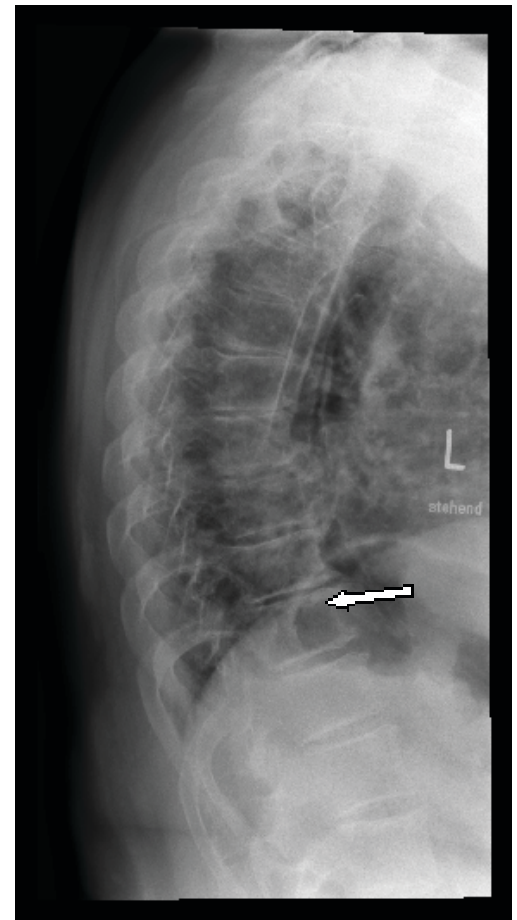
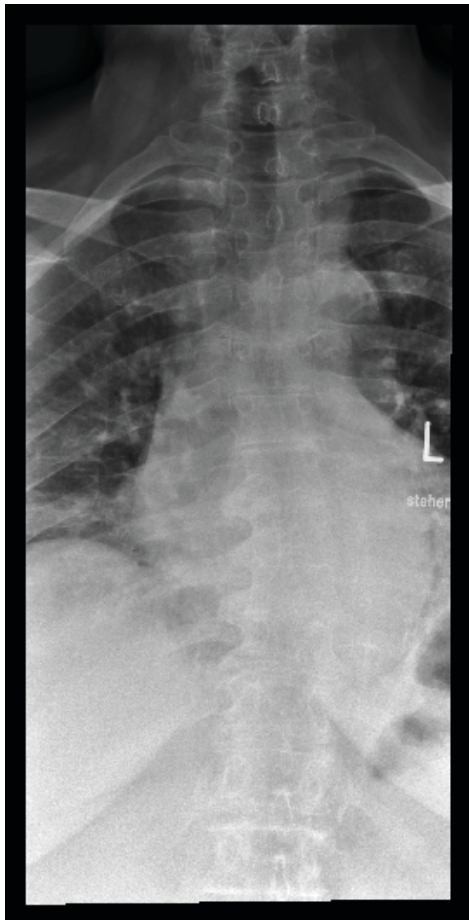
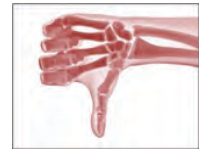

1.1.2 BWS ap und lateral



Geprüfte Kriterien	Bemerkungen
1. Indikation	Vollständige, schlüssige und nachvollziehbare Dokumentation der rechtfertigenden Indikation gem. § 23 RöV unter Angabe von Klinik und Anamnese und Berücksichtigung der Orientierungshilfe der SSK sowie der AWMF-Leitlinien.  <b>Hier:</b> Ausschluss Sinterungsfraktur bei lokalem Knochenschmerz seit 3 Wochen und bekannter Osteoporose.
2. Charakteristische Bildmerkmale  einschließlich Bildidentifikation	Adäquat abgebildet, z. B. guter Einblick in die Zwischenwirbelräume.  Seitenbezeichnung überlagert nicht die fragestellungsrelevanten knöchernen Strukturen.
3. Bilddetails	Detailerkennbarkeit bis 0,5 mm gegeben.
4. Kritische Strukturen / Bildelemente	Konturen der Wirbelkörper, der Dorn- und Querfortsätze und die Strukturen der regionaltypischen Spongiosa differenzierbar.
5. Strahlenschutz	Technische Parameter der Leitlinie der Bundesärztekammer erfüllt; gute, objektbezogene Einblendung in beiden Ebenen.
6. Befundung	<b>Hier: Stellung und Konfiguration der Wirbelkörper regelgerecht; normale Knochenstruktur; kein Nachweis einer Sinterungsfraktur. Kein Wirbelgleiten.</b>

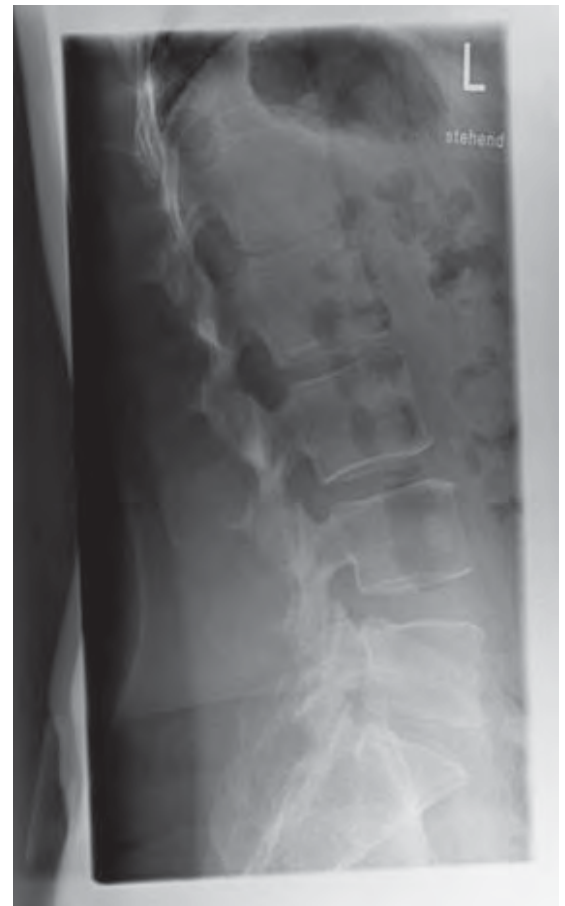
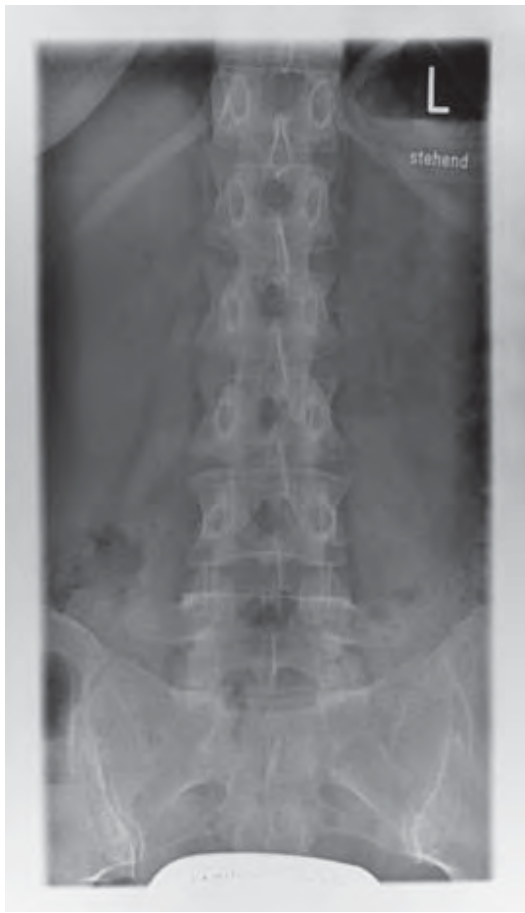


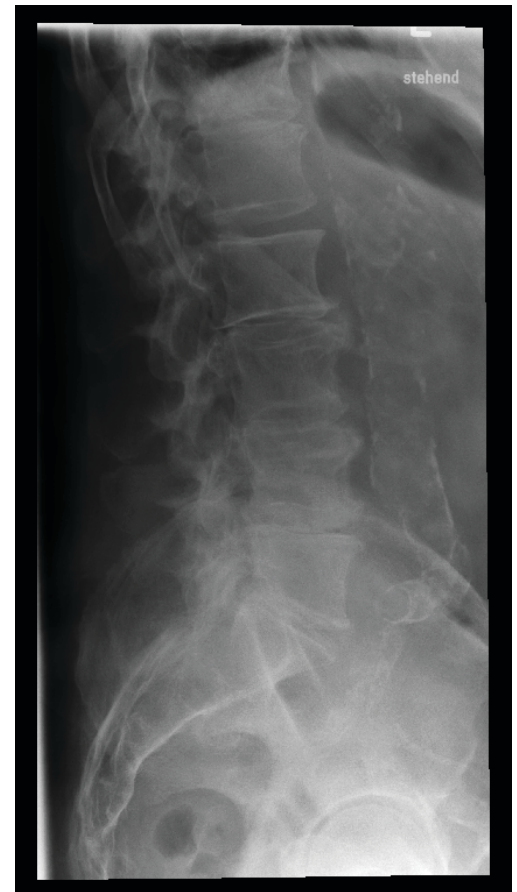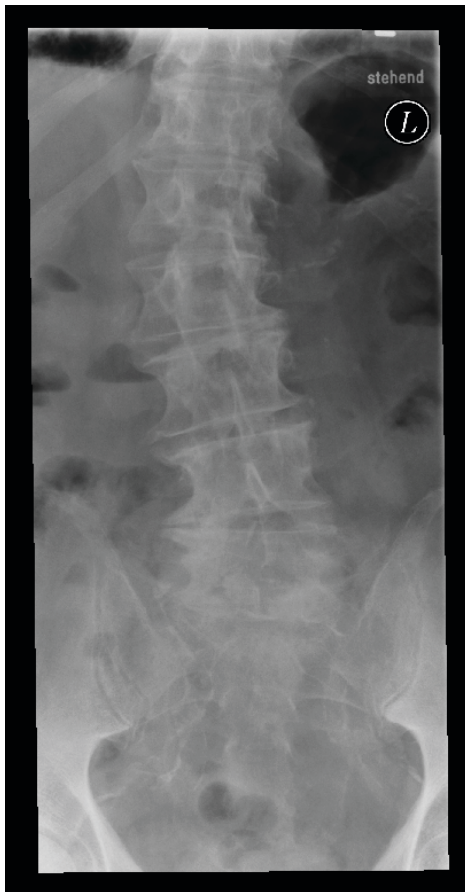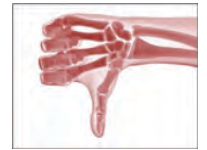Geprüfte Kriterien	Bemerkungen
1. Indikation	Vollständige, schlüssige und nachvollziehbare Dokumentation der rechtfertigenden Indikation gem. § 23 RöV unter Angabe von Klinik und Anamnese und Berücksichtigung der Orientierungshilfe der SSK sowie der AWMF-Leitlinien.  <u>Hier:</u> bekanntes Mamma-CA, Ausschluss Osteolysen. (Anm.: wegen Tumor-Anamnese nachvollziehbare RI)
2. Charakteristische Bildmerkmale  einschließlich Bildidentifikation	Adäquat abgebildet, z. B. strichförmige Darstellung der Deck- und Bodenplatten im Zentralstrahlbereich.  Seiten- und Lagebezeichnung überlagert nicht die fragestellungsrelevanten knöchernen Strukturen.
3. Bilddetails	Detailerkennbarkeit bis 0,5 mm gegeben.
4. Kritische Strukturen / Bildelemente	Konturen der Wirbelkörper auf der ap-Aufnahme überwiegend unscharf; ap-Aufnahme nicht exakt zentriert.
5. Strahlenschutz	Einblendung nicht erkennbar; entweder durch den shutter (schwarzer Rand) überlagert oder es wurde nicht einblendet.
6. Befundung	<u>Hier:</u> Falschbefundung. Der im Befund beschriebene Verdacht auf eine Osteolyse im 11. BWK (s. Pfeil) stellt eine Fehldiagnose dar, da hier lediglich eine Überlagerung durch die Magenblase vorliegt! Die multisegmentale Osteochondrose und die degenerative Hyperkyphose wurden nicht beschrieben.



1.1.3 LWS ap und lateral



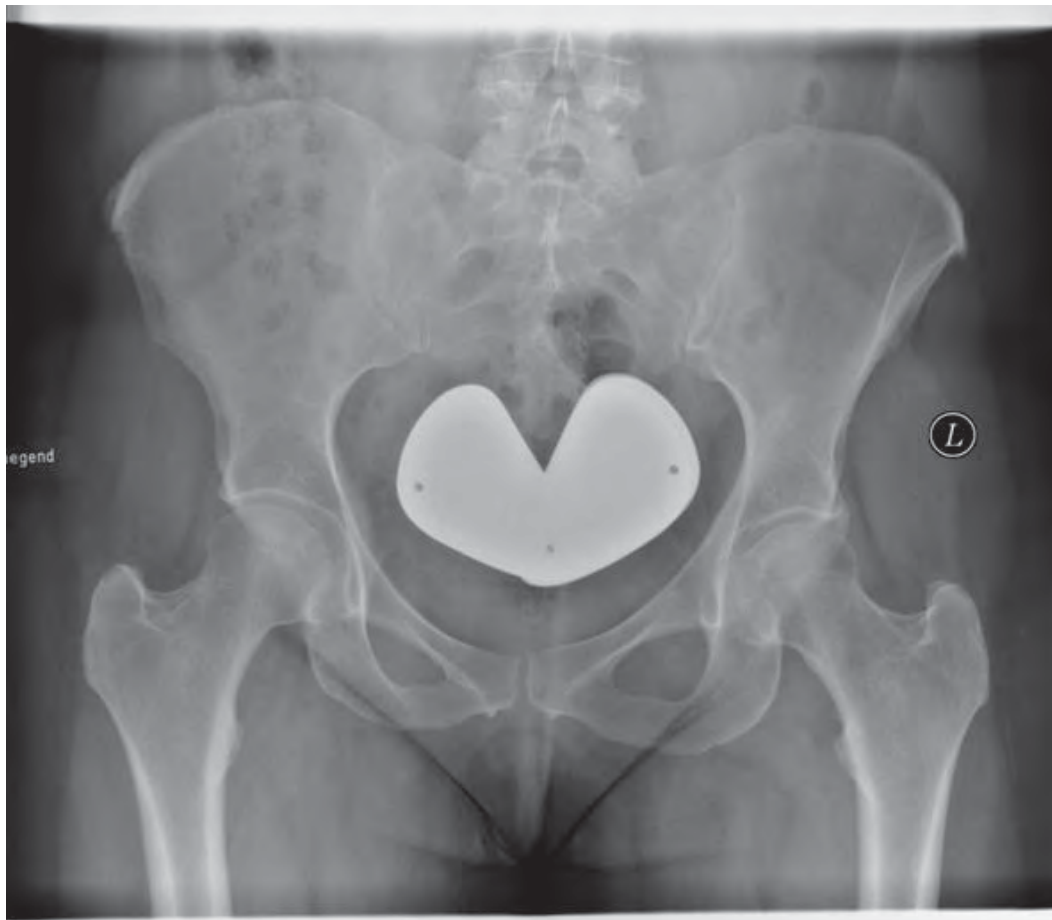
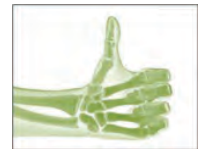Geprüfte Kriterien	Bemerkungen
1. Indikation	Vollständige, schlüssige und nachvollziehbare Dokumentation der rechtfertigenden Indikation gem. § 23 RöV unter Angabe von Klinik und Anamnese und Berücksichtigung der Orientierungshilfe der SSK sowie der AWMF-Leitlinien.  <b>Hier: Basisuntersuchung bei therapieresistenter Lumbalgie; anamnestisch-mehrfährige Kortisontherapie bei Asthma bronchiale.</b>
2. Charakteristische Bildmerkmale  einschließlich Bildidentifikation	Adäquat abgebildet, z. B. Bogenwurzeln, Dornfortsätze und ISG.  Seiten- und Lagebezeichnung überlagert nicht die fragestellungsrelevanten knöchernen Strukturen.
3. Bilddetails	Detailerkennbarkeit bis 0,5 mm gegeben.
4. Kritische Strukturen / Bildelemente	Konturen der Wirbelkörper, der Dorn- und Querfortsätze und die Strukturen der regionaltypischen Spongiosa differenzierbar.
5. Strahlenschutz	Technische Parameter der Leitlinie der Bundesärztekammer erfüllt. Organbezogene Einblendung. Ovarialschutz.
6. Befundung	<b>Hier: Kein Anhalt für eine Osteopenie; keine Sinterung.</b>



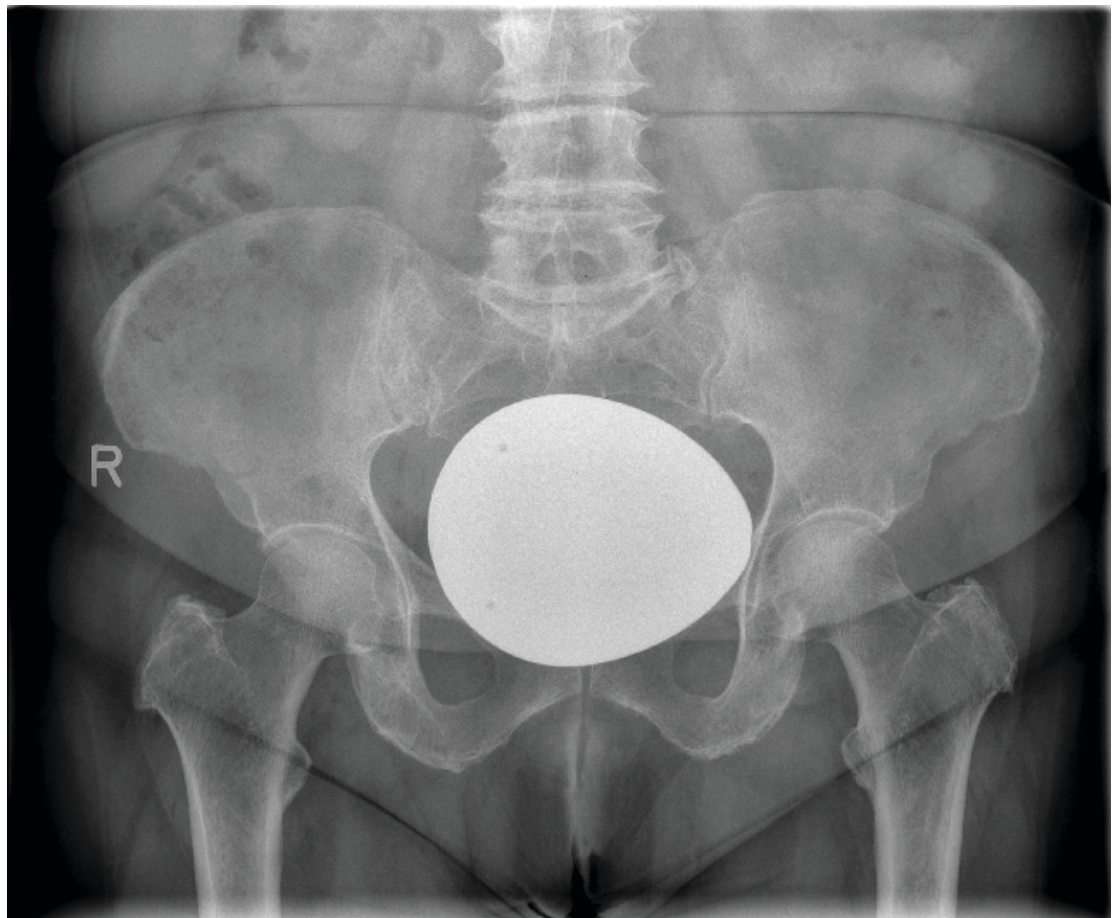
Geprüfte Kriterien	Bemerkungen
1. Indikation	Die dokumentierte Indikation begründet nicht die durchgeführte Aufnahme.  <u>Hier</u> : akute Lumbalgie ohne neurologische Symptomatik.
2. Charakteristische Bildmerkmale einschließlich Bildidentifikation	Adäquat abgebildet, z. B. Bogenwurzeln, Dornfortsätze und ISG.  Seitenbezeichnung überlagert nicht die fragestellungsrelevanten knöchernen Strukturen.
3. Bilddetails	Detailerkennbarkeit bis 0,5 mm auf der Seitenaufnahme nicht gegeben wegen Fehlbelichtung.
4. Kritische Strukturen / Bildelemente	Differenzierung von Kortikalis und Spongiosa im seitlichen Bild nur begrenzt möglich.
5. Strahlenschutz	Beide Aufnahmen sind zu tief zentriert. Einblendung nicht erkennbar; entweder durch den shutter (schwarzer Rand) überlagert oder es wurde nicht eingebildet. Ovarialschutz nicht angelegt. Missachtung des ALARA-Prinzips infolge fehlender rechtfertigender Indikation. Verstoß gegen § 25 Abs. 3 RöV, da größere Anteile des kleinen Beckens (ap-Projektion) sowie Hüftgelenke (laterale Projektion) unnötig exponiert wurden.
6. Befundung	<u>Hier</u> : Gas-Flüssigkeits-Spiegel in Dünndarmschlingen und ausgeprägte Arteriosklerose nicht beschrieben.



1.2 Beckenübersicht ap



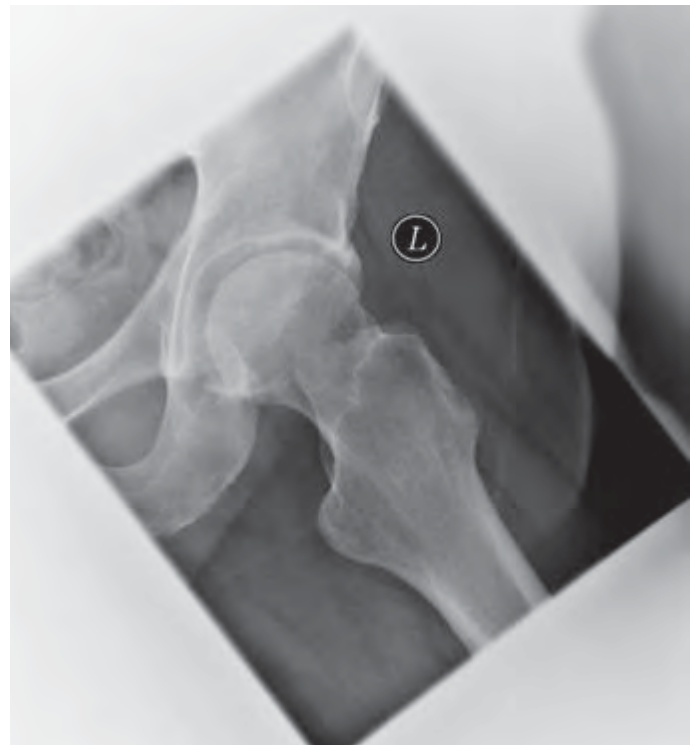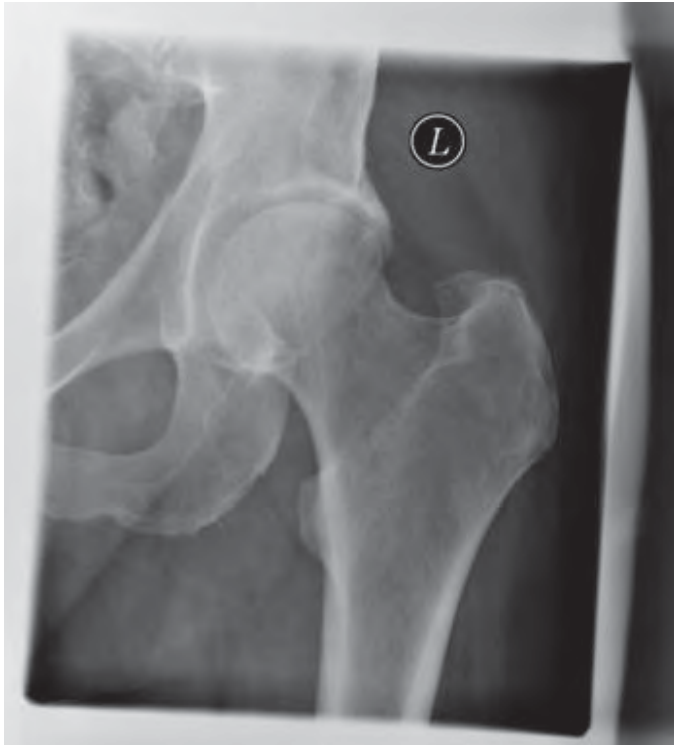Geprüfte Kriterien	Bemerkungen
1. Indikation	Vollständige, schlüssige und nachvollziehbare Dokumentation der rechtfertigenden Indikation gem. § 23 RöV unter Angabe von Klinik und Anamnese und Berücksichtigung der Orientierungshilfe der SSK sowie der AWMF-Leitlinien.  <u>Hier:</u> Z. n. Sturz, Pat. kann ohne Hilfe nicht aufstehen, V. a. Beckenringfraktur.
2. Charakteristische Bildmerkmale  einschließlich Bildidentifikation	Keine symmetrische Darstellung der Beckenhälften (s. Foramina obturatoria; rechter Beckenkamm höher) und Schenkelhalse.  Seitenbezeichnung überlagert nicht die fragestellungsrelevanten knöchernen Strukturen, Lageposition (stehend oder liegend) gekennzeichnet.
3. Bilddetails	Detailerkennbarkeit bis 0,5 mm gegeben.
4. Kritische Strukturen / Bildelemente	Konturen der knöchernen Strukturen vollständig, Trochanteren abgebildet, Strukturen der regionaltypischen Spongiosa differenzierbar.
5. Strahlenschutz	Technische Parameter der Leitlinie der Bundesärztekammer erfüllt; die objektbezogene Einblendung ist lateral nicht erkennbar und cc nicht ausreichend.
6. Befundung	<u>Hier:</u> normale Knochenstruktur; kein Nachweis einer Beckenfraktur.



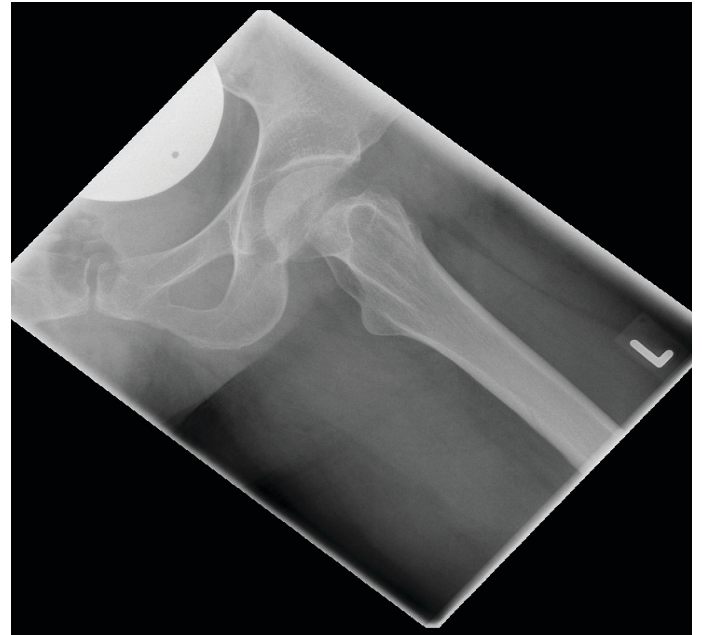
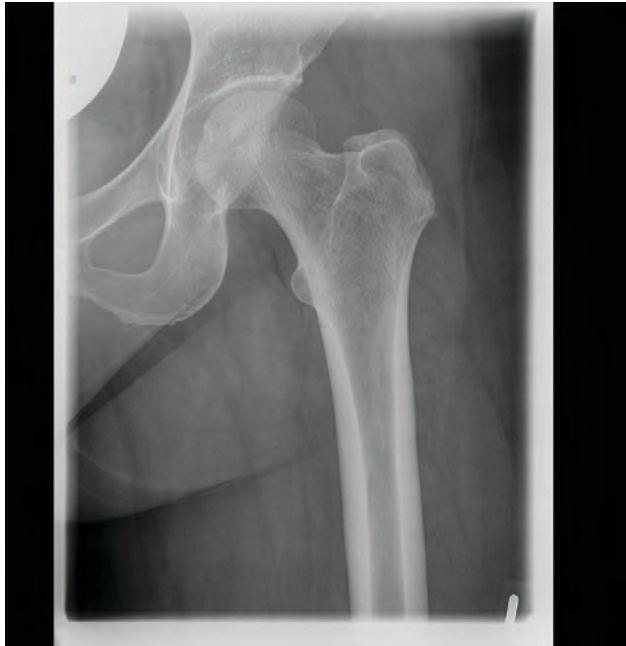Geprüfte Kriterien	Bemerkungen
1. Indikation	Vollständige, schlüssige und nachvollziehbare Dokumentation der rechtfertigenden Indikation gem. § 23 RöV unter Angabe von Klinik und Anamnese und Berücksichtigung der Orientierungshilfe der SSK sowie der AWMF-Leitlinien.  <u>Hier: V. a. Coxarthrose bds.</u> <u>Indikation rechtfertigt lediglich die Anfertigung von Aufnahmen der Hüftgelenke.</u>
2. Charakteristische Bildmerkmale  einschließlich Bildidentifikation	Adäquat abgebildet, allerdings teilweise Überlagerung der Symphyse durch Ovarialschutz.  Seitenbezeichnung überlagert nicht die fragestellungsrelevanten knöchernen Strukturen, Lageposition (stehend oder liegend) nicht gekennzeichnet.
3. Bilddetails	Detailerkennbarkeit bis 0,5 mm gegeben.
4. Kritische Strukturen / Bildelemente	Konturen der knöchernen Strukturen vollständig, Trochanteren abgebildet, Strukturen der regionaltypischen Spongiosa differenzierbar.
5. Strahlenschutz	Technische Parameter der Leitlinie der Bundesärztekammer nicht erfüllt; Einblendung nicht nachgewiesen, zu viel Strahlenexposition im Abdomen, Ovarialschutz überdeckt knöcherne Strukturen, da um 90 Grad nach rechts verdreht und zu weit aufgefächert.
6. Befundung	<u>Hier: diskrete Coxarthrose bds.</u> <u>Nicht erwähnt: Periarthropathia coxae und Verschleiß an der unteren LWS.</u>



1.3 Hüftgelenk ap und axial



Geprüfte Kriterien	Bemerkungen
1. Indikation	Vollständige, schlüssige und nachvollziehbare Dokumentation der rechtfertigenden Indikation gem. § 23 RöV unter Angabe von Klinik und Anamnese und Berücksichtigung der Orientierungshilfe der SSK sowie der AWMF-Leitlinien.  <u>Hier:</u> V.a. Coxarthrose links.
2. Charakteristische Bildmerkmale  einschließlich Bildidentifikation	Charakteristische Bildmerkmale sind adäquat abgebildet, z.B. visuell scharfe Darstellung des Hüftgelenkes.  Seitenbezeichnung überlagert nicht die knöchernen Strukturen.
3. Bilddetails	Einwandfreie Darstellung der wichtigen Bilddetails in den Abmessungen 0,3 bis 2,0 mm (keine diagnostisch relevanten Bildfehler vorhanden).
4. Kritische Strukturen / Bildelemente	Keine Einschränkung der Bildqualität, Befundung und Beurteilung sowie Ableitung einer Diagnose problemlos möglich.
5. Strahlenschutz	Korrekte organbezogene Einblendung. Technische Parameter der Leitlinie der Bundesärztekammer erfüllt. Hodenkapsel angelegt, aber infolge korrekter Zentrierung nicht abgebildet.
6. Befundung	<u>Hier:</u> Geringe Coxarthrose links.

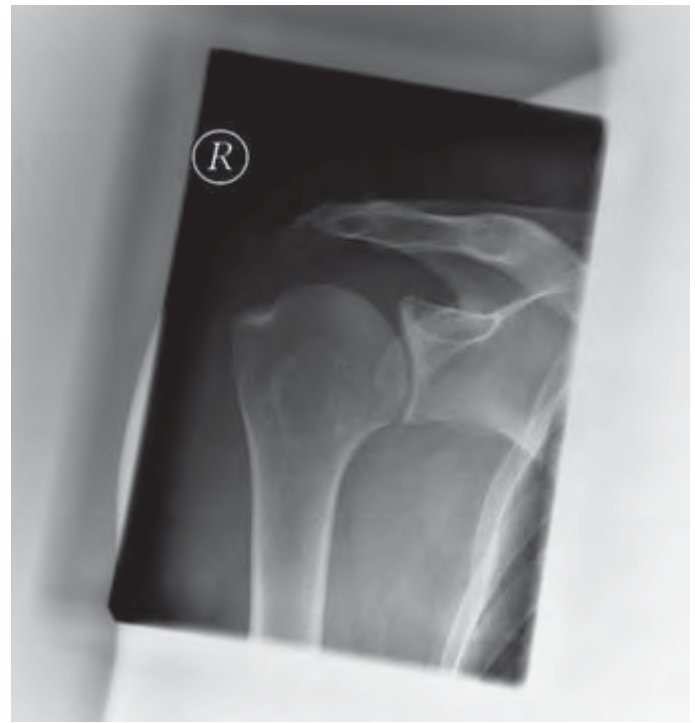
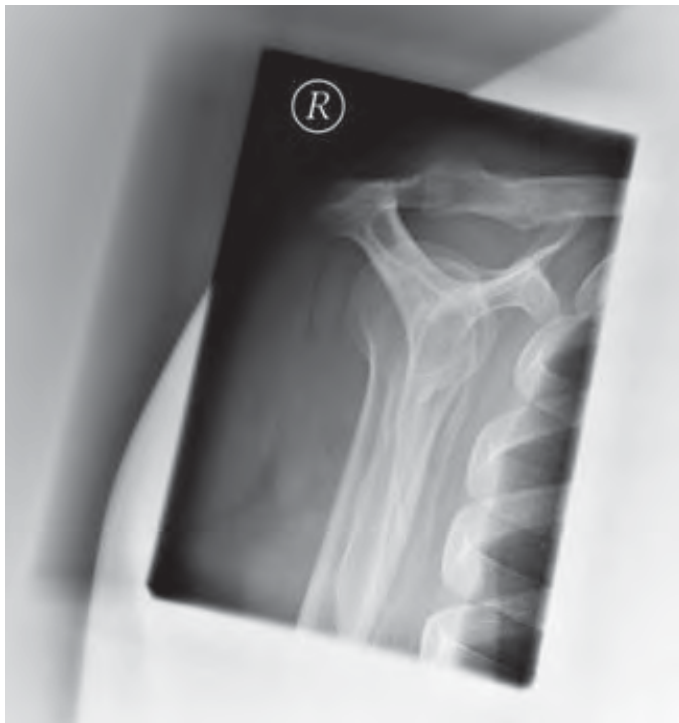
Geprüfte Kriterien	Bemerkungen
1. Indikation	Vollständige, schlüssige und nachvollziehbare Dokumentation der rechtfertigenden Indikation gem. § 23 RöV unter Angabe von Klinik und Anamnese und Berücksichtigung der Orientierungshilfe der SSK sowie der AWMF-Leitlinien.  <u>Hier:</u> V.a. Coxarthrose links.
2. Charakteristische Bildmerkmale  einschließlich Bildidentifikation	Charakteristische Bildmerkmale sind trotz zu tiefer Zentrierung noch adäquat abgebildet, z. B. visuell scharfe Darstellung des Hüftgelenkes.  Seitenbezeichnung überlagert nicht die knöchernen Strukturen.
3. Bilddetails	Detailerkennbarkeit von 0,3 mm bis 2,0 mm gegeben.
4. Kritische Strukturen / Bildelemente	Keine Einschränkung der Bildqualität, Befundung und Beurteilung sowie Ableitung einer Diagnose problemlos möglich.
5. Strahlenschutz	Einblendung erkennbar, aber in beiden Ebenen nicht organbezogen. Ovarialschutz vorhanden, aber nicht korrekt platziert.
6. Befundung	<u>Hier:</u> deutliche Coxarthrose rechts (falsche Seite befundet, links nur gering ausgeprägte Zeichen einer Coxarthrose).



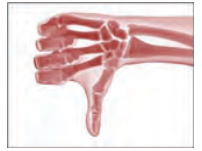## 1.4 Extremitätenskelett

### 1.4.1 Schultergelenk ap und y-Projektion

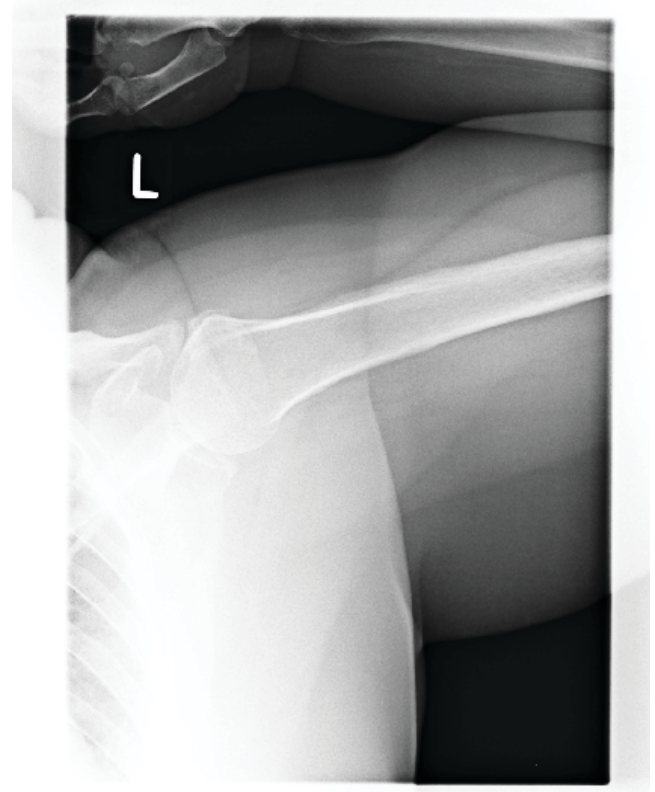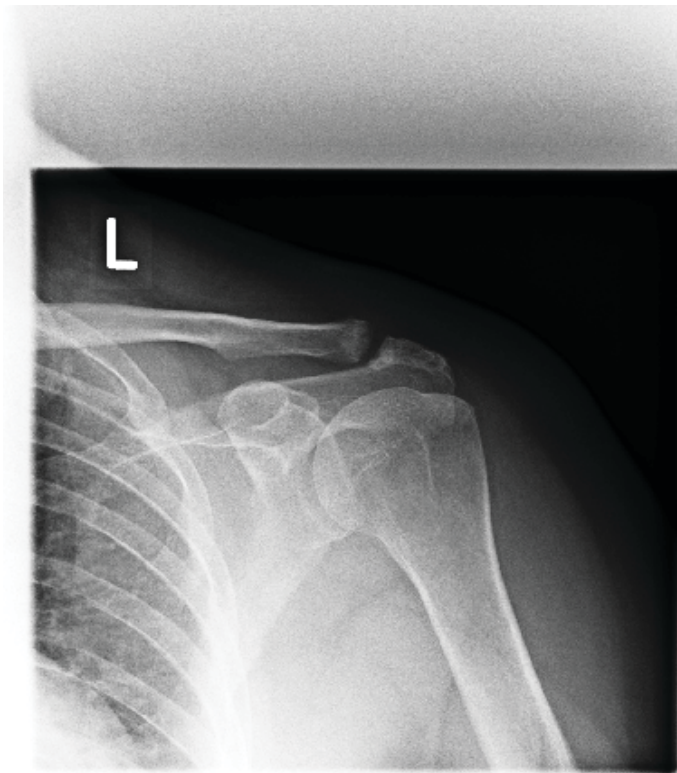


Geprüfte Kriterien	Bemerkungen
1. Indikation	Vollständige, schlüssige und nachvollziehbare Dokumentation der rechtfertigenden Indikation gem. § 23 RöV unter Angabe von Klinik und Anamnese und Berücksichtigung der Orientierungshilfe der SSK sowie der AWMF-Leitlinien.  <b>Hier:</b> V.a. Impingement-Syndrom nach erfolgter Sonographie zum Nachweis einer möglichen subacromialen Enge, von Verkalkungen oder arthrotischen Veränderungen.
2. Charakteristische Bildmerkmale  einschließlich Bildidentifikation	Charakteristische Bildmerkmale sind adäquat abgebildet.  Seitenbezeichnung überlagert nicht die knöchernen Strukturen.
3. Bilddetails	Einwandfreie Darstellung der wichtigen Bilddetails in den Abmessungen 0,3 bis 2,0 mm (keine diagnostisch relevanten Bildfehler vorhanden).
4. Kritische Strukturen / Bildelemente	Keine Einschränkung der Bildqualität, Befundung und Beurteilung sowie Ableitung einer Diagnose problemlos möglich.
5. Strahlenschutz	Korrekte organbezogene Einblendung. Technische Parameter der Leitlinie der Bundesärztekammer erfüllt. Lungenexposition durch Angulierung der Röhre minimiert.
6. Befundung	<b>Hier:</b> Lateral deszendierendes Acromion als impingementbegünstigender Befund.





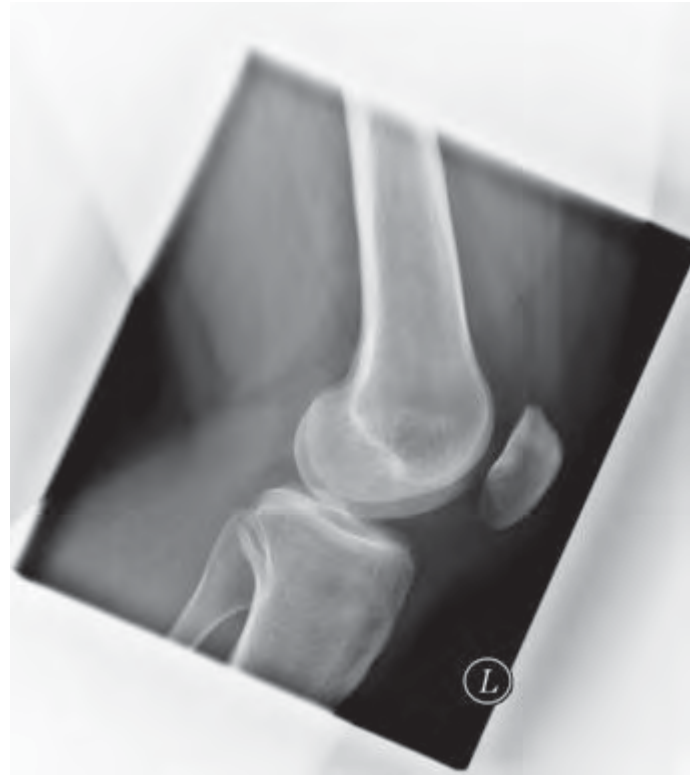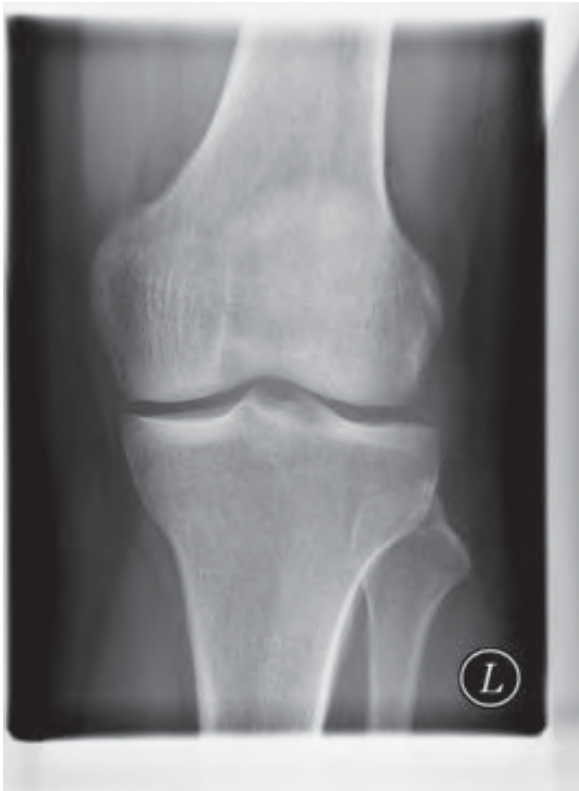1.4.1 Schultergelenk ap und ap abduziert



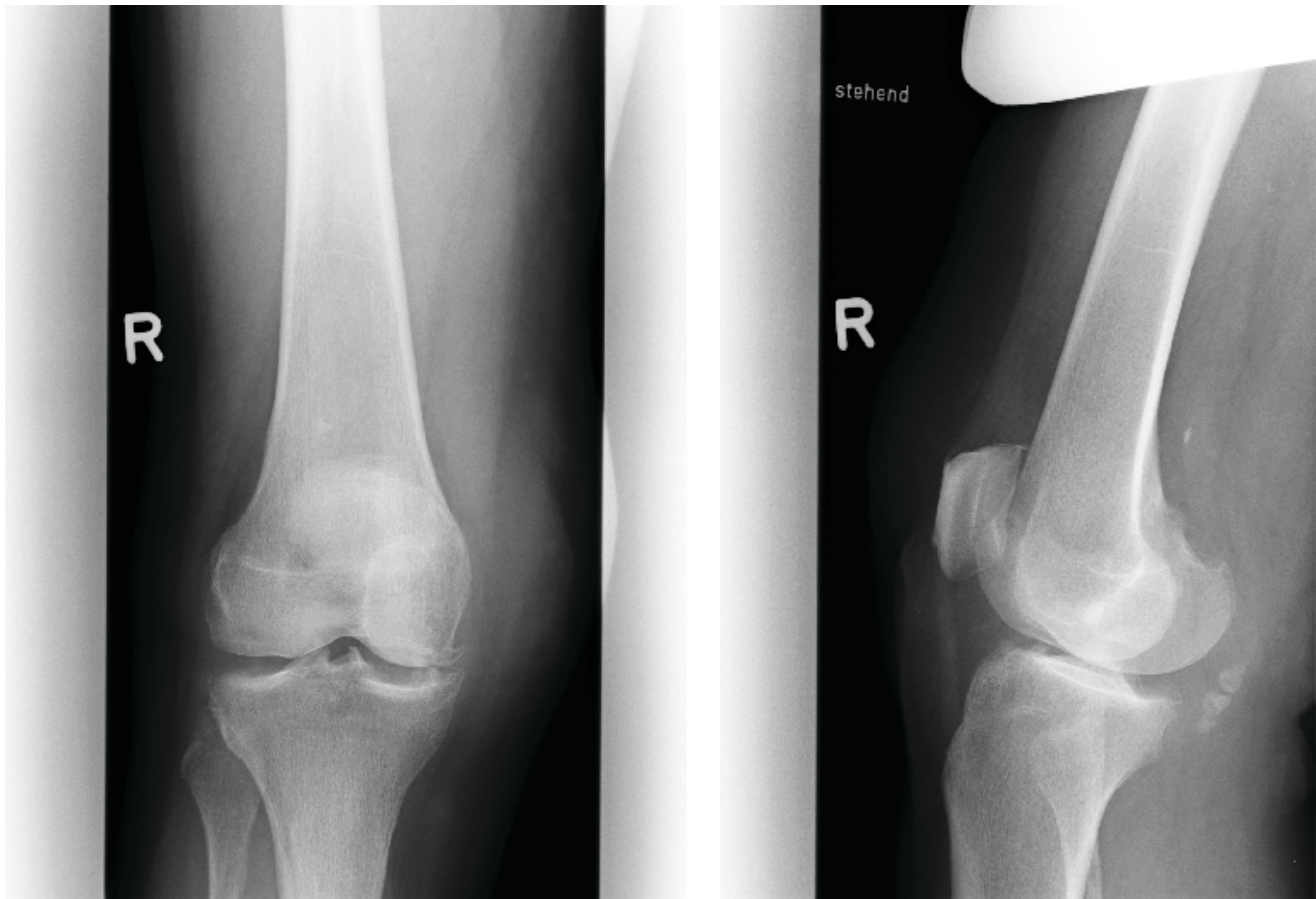
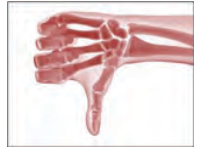Geprüfte Kriterien	Bemerkungen
1. Indikation	Die dokumentierte Indikation begründet nicht die durchgeführte Aufnahme.  <u>Hier:</u> V.a. Rotatorenmanschettenläsion ohne Trauma.
2. Charakteristische Bildmerkmale einschließlich Bildidentifikation	Keine typischen Standardprojektionen, keine scharfe, überlagerungsfreie Darstellung der gelenknahen Knochenkonturen, in der axialen Projektion keine Beurteilbarkeit der regionaltypischen Strukturen von Kortikalis und Spongiosa möglich.
3. Bilddetails	Infolge falscher Zentrierung und Unterbelichtung in der axialen Projektion sind die geforderten wichtigen Bilddetails von 0,3 bis 2,0 mm nicht adäquat beurteilbar.
4. Kritische Strukturen / Bildelemente	Da die kritischen Strukturen „Spongiosastruktur, Konturen der Kortikalis, gelenknahe Knochengrenzen“ nicht sicher zu beurteilen sind, liegen erhebliche Einschränkungen der Bildqualität vor.
5. Strahlenschutz	Unnötige Exponierung nicht fragestellungsrelevanter Areale: Lunge sowie Arm und Hand durch insuffiziente Einblendung (Verstoß gegen § 25 Abs. 2 und 3 RöV) sowie infolge fehlender rechtfertigender Indikation Verstoß gegen das ALARA-Prinzip (gravierender Mangel).
6. Befundung	<u>Hier:</u> Ausschluss einer Rotatorenmanschettenruptur. Der Befundbericht ist falsch, da eine regelgerechte Befundung aufgrund der Bildmängel nicht möglich ist. Darüber hinaus ist die Fragestellung durch ein Röntgenbild nicht beantwortbar.



1.4.2 Kniegelenk ap und lateral



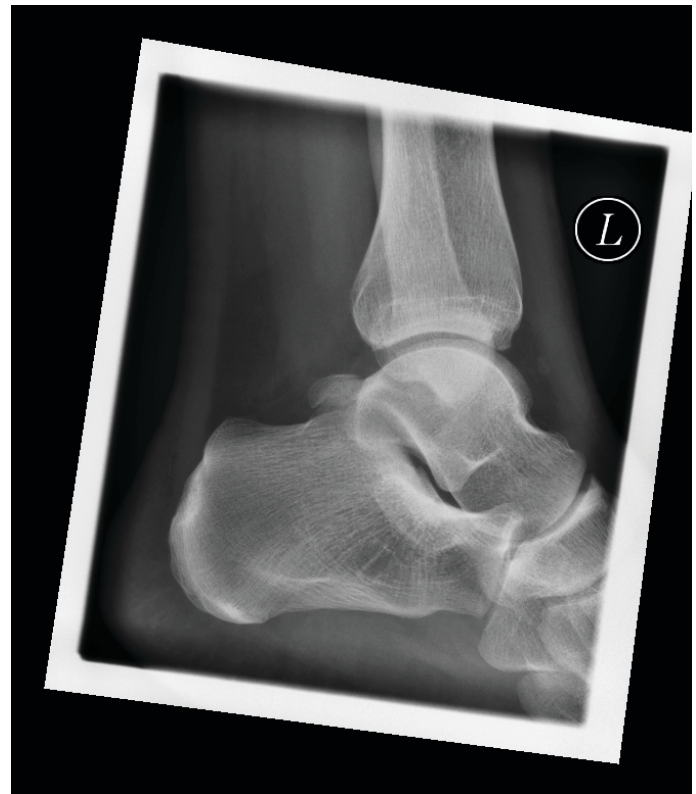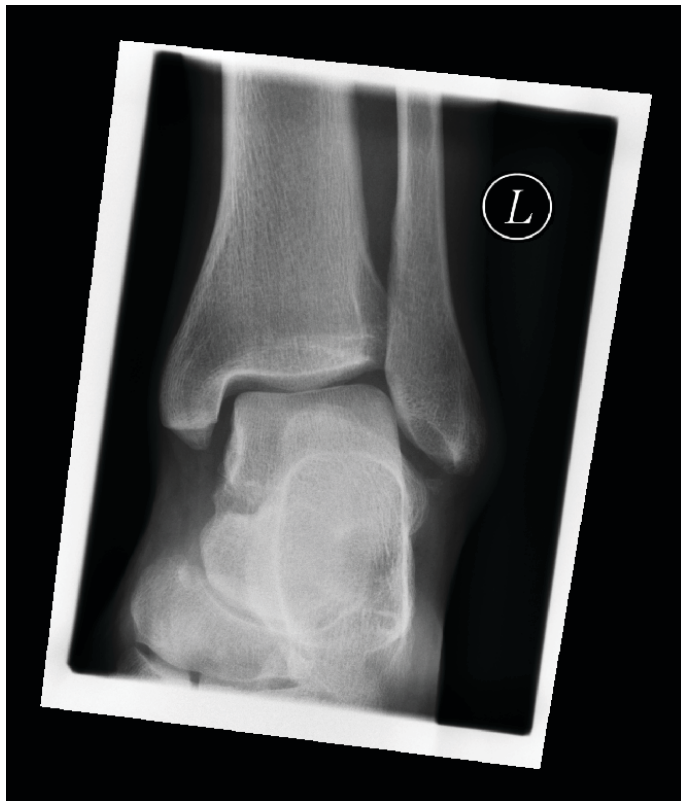Geprüfte Kriterien	Bemerkungen
1. Indikation	Vollständige, schlüssige und nachvollziehbare Dokumentation der rechtfertigenden Indikation gem. § 23 RöV unter Angabe von Klinik und Anamnese und Berücksichtigung der Orientierungshilfe der SSK sowie der AWMF-Leitlinien.  <b>Hier:</b> persistierende Kniegelenkschmerzen nach Sturz vor 2 Tagen, z. A. einer Fraktur.
2. Charakteristische Bildmerkmale  einschließlich Bildidentifikation	Charakteristische Bildmerkmale, wie beispielsweise Gelenkspalt des Femorotibialgelenkes und Femoropatellargelenkes, sind adäquat abgebildet.  Seitenbezeichnung überlagert nicht die knöchernen Strukturen. Lageposition (stehend oder liegend) nicht gekennzeichnet.
3. Bilddetails	Einwandfreie Darstellung der wichtigen Bilddetails in den Abmessungen 0,3 bis 2,0 mm (keine diagnostisch relevanten Bildfehler vorhanden).
4. Kritische Strukturen / Bildelemente	Keine Einschränkung der Bildqualität, Befundung und Beurteilung sowie Ableitung einer Diagnose problemlos möglich.
5. Strahlenschutz	Korrekte organbezogene Einblendung. Technische Parameter der Leitlinie der Bundesärztekammer erfüllt.
6. Befundung	<b>Hier:</b> Regelgerechte Darstellung der knöchernen Strukturen, kein Nachweis einer knöchernen Traumafolge.



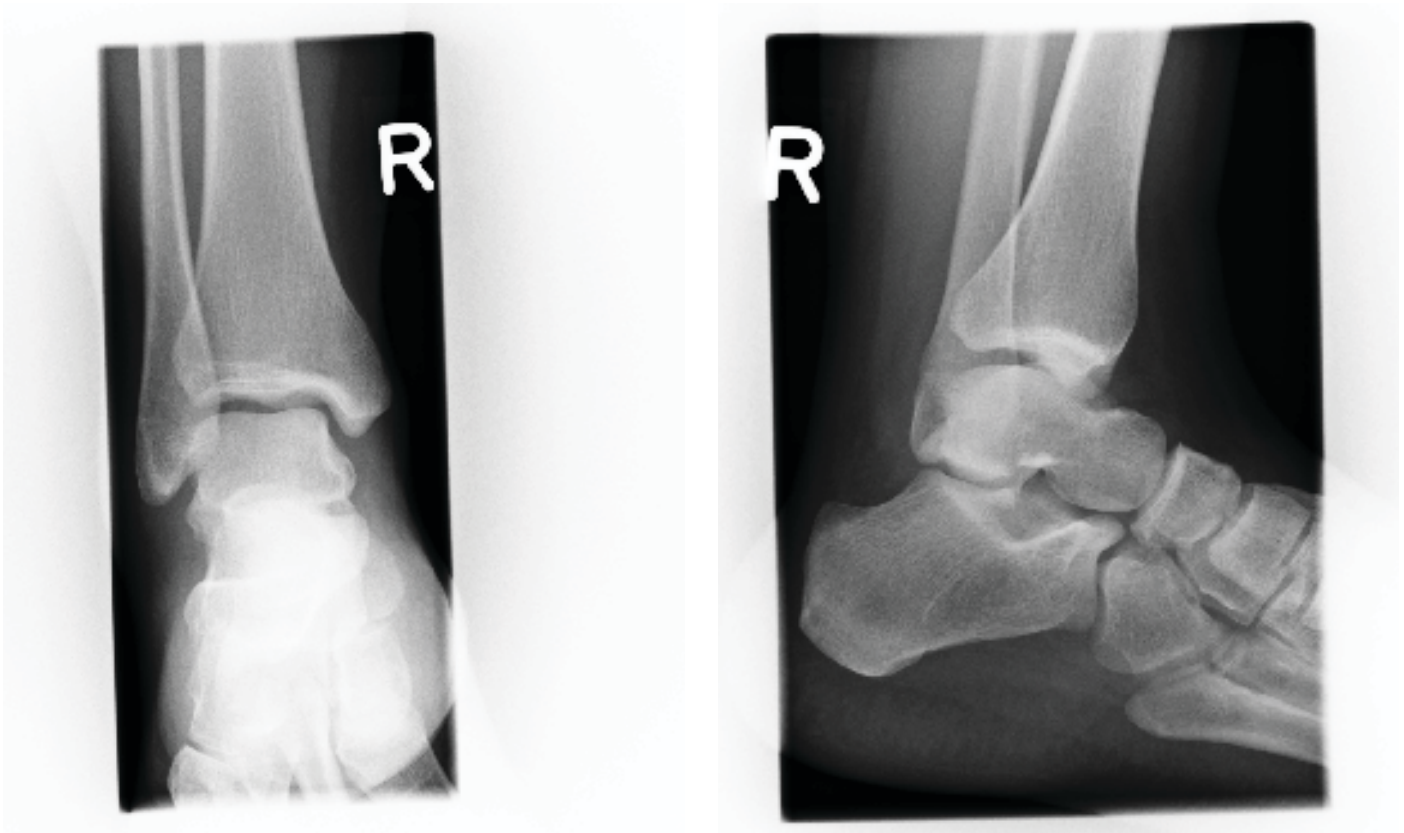
Geprüfte Kriterien	Bemerkungen
1. Indikation	Die dokumentierte Indikation begründet nicht die durchgeführte Aufnahme. <b>Hier:</b> V. a. präpatellare Bursitis. Zur Beantwortung der Fragestellung wäre die Sonographie indiziert gewesen.
2. Charakteristische Bildmerkmale  einschließlich Bildidentifikation	Keine typische Standardprojektion in der lat. Ebene, da beide Kondylen nicht übereinander projiziert und daher nicht deckungsgleich sind. Femoropatellargelenk nicht frei einsehbar. Zentralstrahl in beiden Ebenen nicht auf den Gelenkspalt gerichtet.  Seitenbezeichnung überlagert nicht die knöchernen Strukturen. Lagebezeichnung im ap-Bild fehlt.
3. Bilddetails	Detailerkennbarkeit von 0,3 mm bis 2,0 mm gegeben.
4. Kritische Strukturen / Bildelemente	Kritische Strukturen wegen der Verkippung im Retropatellargelenk nicht optimal zu beurteilen.
5. Strahlenschutz	Keine allseitige und organbezogene Einblendung erkennbar. Missachtung des ALARA-Prinzips und Verstoß gegen § 25 Abs. 2 und 3 RöV infolge fehlender rechtfertigender Indikation. Technische Parameter der Leitlinie der Bundesärztekammer erfüllt.
6. Befundung	<b>Hier:</b> Medial betonte Gonarthrose rechts. Osteochondromatose nicht erwähnt. Fehlender Bezug zur Fragestellung.



1.4.3 Oberes Sprunggelenk ap und lateral



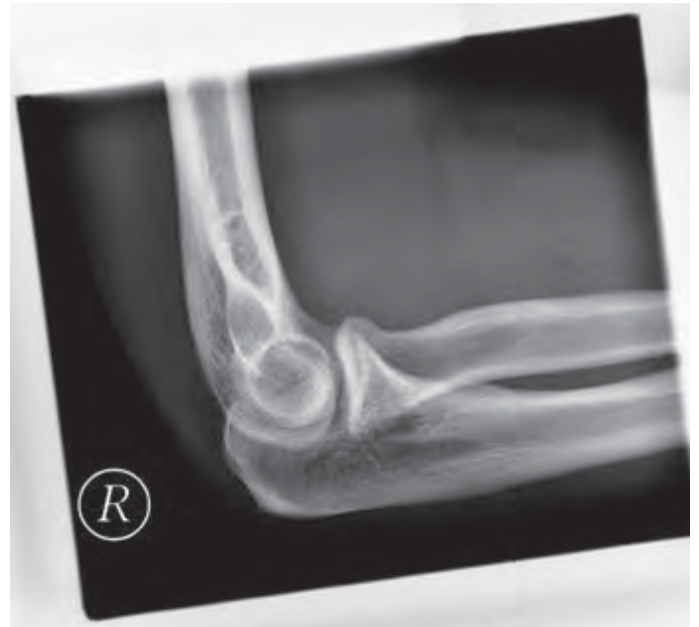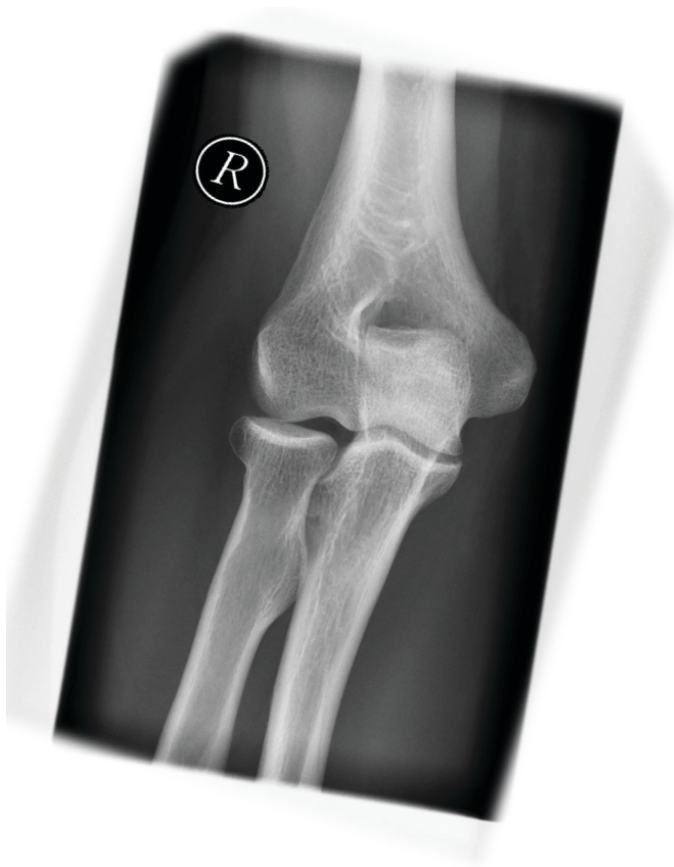Geprüfte Kriterien	Bemerkungen
1. Indikation	<p>Vollständige, schlüssige und nachvollziehbare Dokumentation der rechtfertigenden Indikation gem. § 23 RöV unter Angabe von Klinik und Anamnese und Berücksichtigung der Orientierungshilfe der SSK sowie der AWMF-Leitlinien.</p> <p><u>Hier:</u> Distorsionstrauma linkes Sprunggelenk mit Druckschmerz über der distalen Fibula und Schwellung mit Hämatom lateral und medial.</p>
2. Charakteristische Bildmerkmale  einschließlich Bildidentifikation	<p>ap-Ebene: die proximale Taluskontur ist vollständig erkenn- und beurteilbar. Der Gelenkspalt ist bis auf ein minimales laterales Areal überall gut einsehbar. Die Malleoli und die distalen Strukturen von Tibia und Fibula sind vollständig zu erkennen. Laterale Ebene: keine Doppelkonturen der Talusgelenkfläche. Ausreichend einsehbarer Gelenkspalt. Calcaneus vollständig dargestellt.</p> <p>Seitenbezeichnung überlagert nicht die knöchernen Strukturen.</p>
3. Bilddetails	<p>Detailerkennbarkeit von 0,3 mm bis 2,0 mm gegeben.</p>
4. Kritische Strukturen / Bildelemente	<p>Gelenknahe Knochengrenzen sind in beiden Ebenen vollständig beurteilbar.</p>
5. Strahlenschutz	<p>Es ist eine allseitige und organbezogene Einblendung erkennbar. Technische Parameter der Leitlinie der Bundesärztekammer erfüllt.</p>
6. Befundung	<p><u>Hier:</u> Regelgerechte Darstellung der knöchernen Strukturen, kein Nachweis einer knöchernen Traumafolge.</p>



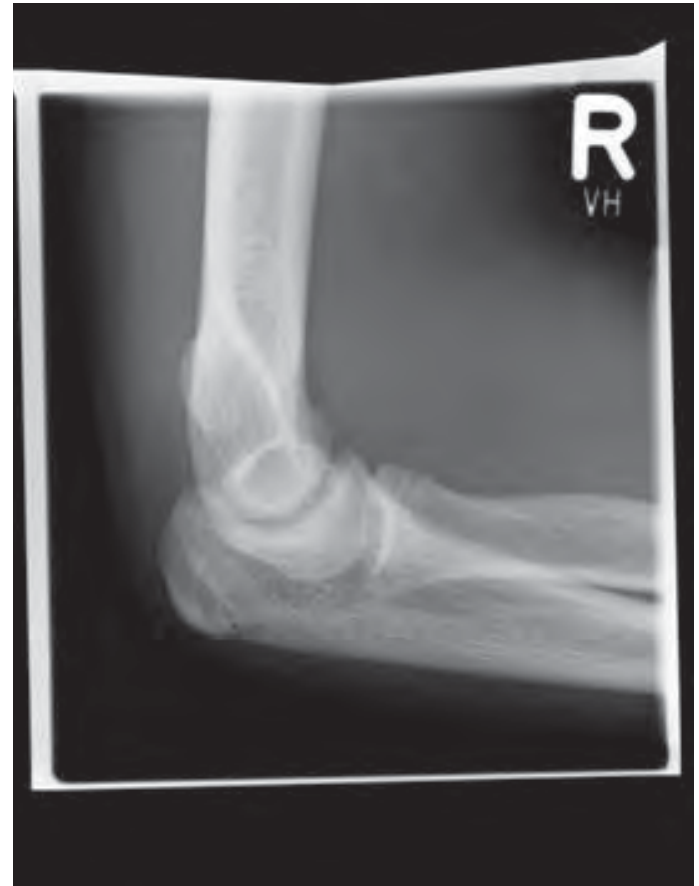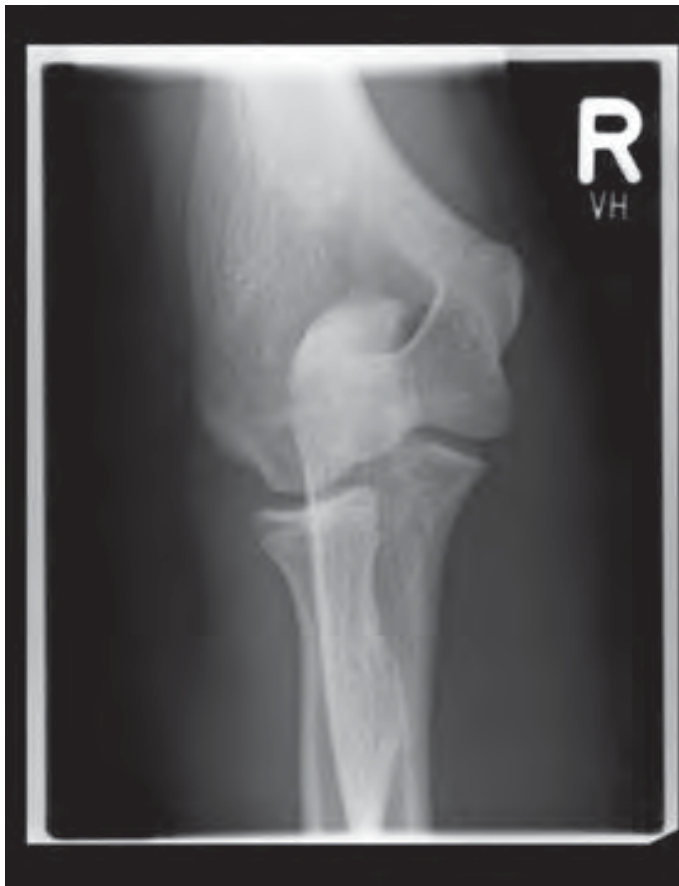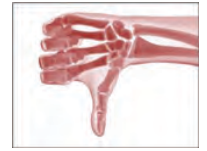Geprüfte Kriterien	Bemerkungen
1. Indikation	Vollständige, schlüssige und nachvollziehbare Dokumentation der rechtfertigenden Indikation gem. § 23 RöV unter Angabe von Klinik und Anamnese und Berücksichtigung der Orientierungshilfe der SSK sowie der AWMF-Leitlinien.  <b>Hier:</b> Ausschluss Osteochondrosis dissecans / Talusnekrose bei persistierenden Belastungsschmerzen seit 6 Monaten (Indikation nachvollziehbar).
2. Charakteristische Bildmerkmale  einschließlich Bildidentifikation	ap-Ebene: Infolge der fehlenden Innenrotation lateraler Gelenkspalt und laterale Talusschulter nicht ausreichend beurteilbar. Laterale Ebene: keine streng seitliche Projektion, daher ungenaue Darstellung des tibiotalaren Gelenkspaltes und damit der talaren Gelenkkontur.  Seitenbezeichnung überlagert nicht die knöchernen Strukturen.
3. Bilddetails	Detailerkennbarkeit von 0,3 mm bis 2,0 mm gegeben.
4. Kritische Strukturen / Bildelemente	Gelenknahe Knochengrenzen in beiden Ebenen nicht vollständig beurteilbar.
5. Strahlenschutz	Keine allseitige und organbezogene Einblendung erkennbar. Technische Parameter der Leitlinie der Bundesärztekammer erfüllt. Hinweis: Bezüglich der Fragestellung und unter Berücksichtigung des ALARA-Prinzips wäre ein MRT zu bevorzugen gewesen.
6. Befundung	<b>Hier:</b> Regelgerechte Artikulation im OSG. Kein Nachweis einer OD, Talusnekrose oder arthrotischer Veränderungen. Hinweis: Der Befund ist nicht schlüssig, da die gelenknahe Knochenstrukturen nicht vollständig beurteilbar sind. Es fehlt die Empfehlung auf eine weiterführende Bildgebung mittels MRT.



1.4.4 Ellenbogengelenk ap und lateral



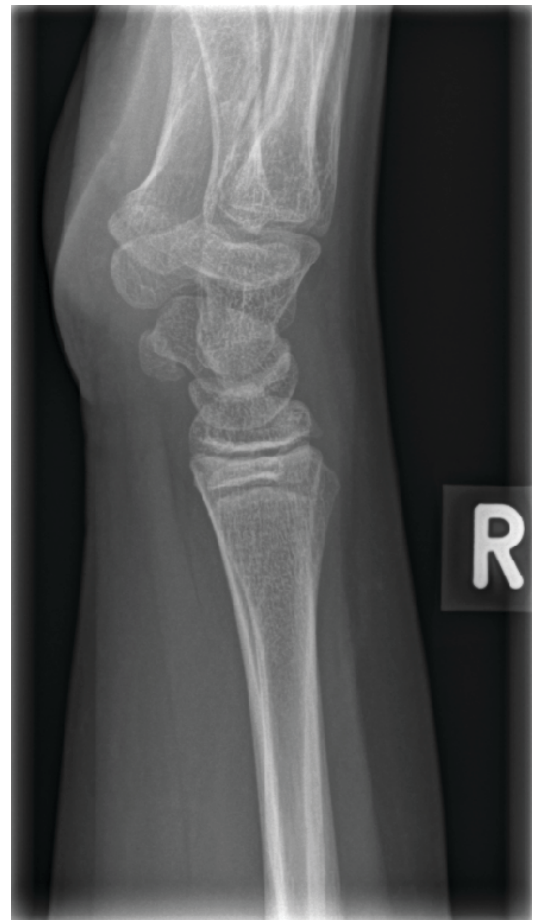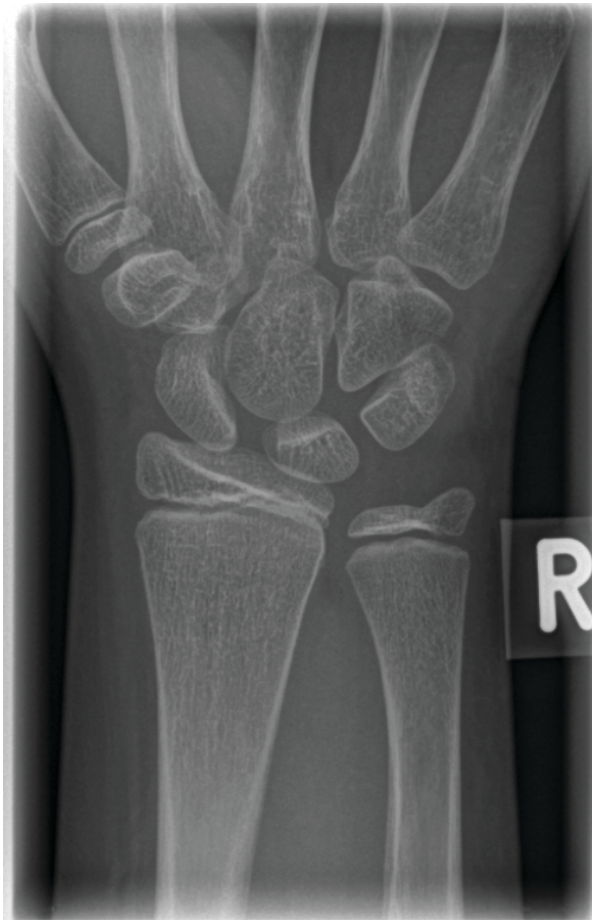Geprüfte Kriterien	Bemerkungen
1. Indikation	Vollständige, schlüssige und nachvollziehbare Dokumentation der rechtfertigenden Indikation gem. § 23 RöV unter Angabe von Klinik und Anamnese und Berücksichtigung der Orientierungshilfe der SSK sowie der AWMF-Leitlinien.  <u>Hier:</u> Schmerzen rechter Ellenbogen nach Fahrradsturz. Frakturausschluss.
2. Charakteristische Bildmerkmale  einschließlich Bildidentifikation	ap-Ebene: Gelenkspalt in Filmmitte frei projiziert einsehbar, somit auch das Radiusköpfchen hinreichend beurteilbar. Laterale Ebene: Streng seitliche Darstellung erfolgt. Humeroulnarer Gelenkspalt einsehbar, Humeruskondylen decken sich und Weichteile sind gut sichtbar (z. B. für Beurteilung Fettpolsterzeichen).  Seitenbezeichnung überlagert nicht die knöchernen Strukturen.
3. Bilddetails	Detailerkennbarkeit von 0,3 mm bis 2,0 mm gegeben.
4. Kritische Strukturen / Bildelemente	Keine Einschränkungen der Bildqualität.
5. Strahlenschutz	Korrekte allseitige Einblendung. Technische Parameter der Leitlinie der Bundesärztekammer erfüllt.
6. Befundung	<u>Hier:</u> Negatives vorderes und hinteres Fettpolsterzeichen, also kein Gelenkguss, Fraktur damit praktisch ausgeschlossen.



Geprüfte Kriterien	Bemerkungen
1. Indikation	Keine vollständige, schlüssige und nachvollziehbare Dokumentation der rechtfertigenden Indikation gem. § 23 RöV unter Angabe von Klinik und Anamnese und Berücksichtigung der Orientierungshilfe der SSK sowie der AWMF-Leitlinien.  <u>Hier:</u> Schmerzen rechter Ellenbogen im Sinne einer Epikondylitis humeri radialis seit 2 Wochen.
2. Charakteristische Bildmerkmale  einschließlich Bildidentifikation	ap-Ebene: Der Arm ist verdreht, somit trotz richtiger Zentrierung Radiusköpfchen nicht ausreichend beurteilbar. Laterale Ebene: Keine streng seitliche Darstellung, da Rotation. Fettpolsterzeichen ist beurteilbar.  Seitenbezeichnung überlagert nicht die knöchernen Strukturen.
3. Bilddetails	Detailerkennbarkeit von 0,3 mm bis 2,0 mm gegeben.
4. Kritische Strukturen / Bildelemente	Keine Einschränkungen der Bildqualität.
5. Strahlenschutz	Korrekte allseitige Einblendung erkennbar. Technische Parameter der Leitlinie der Bundesärztekammer erfüllt. Als bildgebende Methode wäre eher ein MRT indiziert.
6. Befundung	<u>Hier:</u> Kein Nachweis pathologischer Veränderungen. Soweit beurteilbar regelgerechte Artikulation im Ellenbogengelenk.

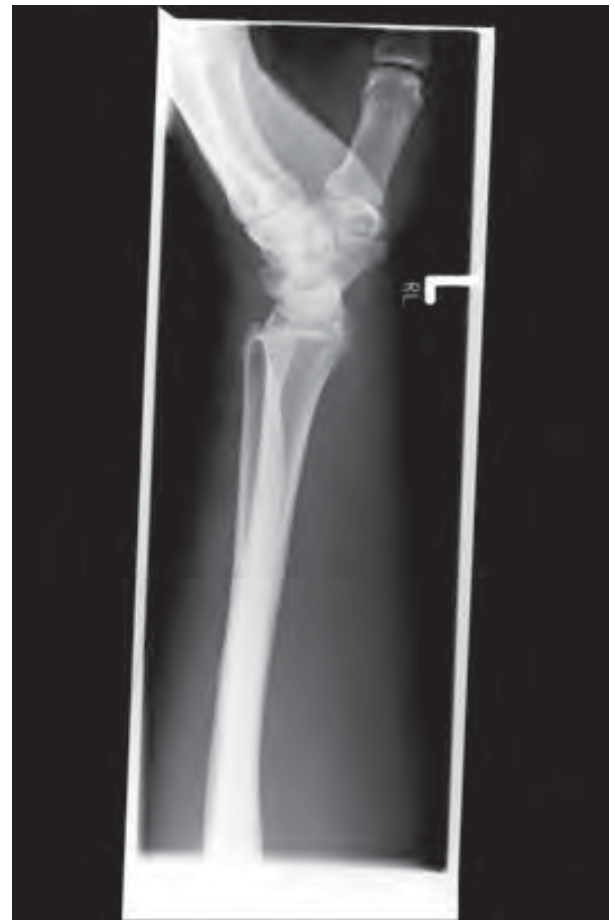
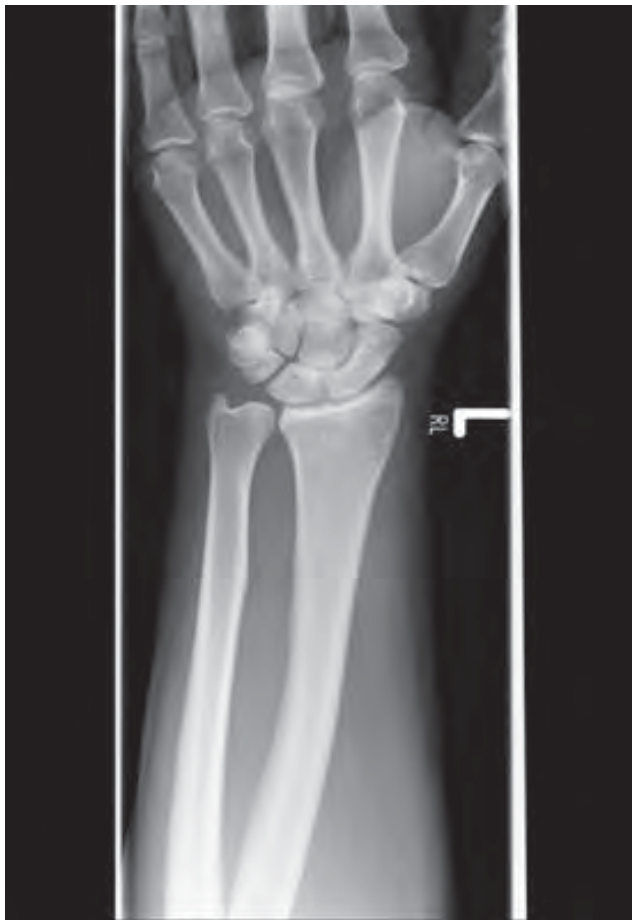
1.4.5 Handgelenk ap und lateral



Geprüfte Kriterien	Bemerkungen
1. Indikation	Vollständige, schlüssige und nachvollziehbare Dokumentation der rechtfertigenden Indikation gem. § 23 RöV unter Angabe von Klinik und Anamnese und Berücksichtigung der Orientierungshilfe der SSK sowie der AWMF-Leitlinien.  <u>Hier:</u> Z. n. Sturz auf das rechte Handgelenk vor 2 Tagen, Frakturausschluss.
2. Charakteristische Bildmerkmale  einschließlich Bildidentifikation	In beiden Ebenen adäquate Abbildung aller charakteristischen Bildmerkmale. U. a. gute Beurteilbarkeit des Carporadialgelenkes und der proximalen Handwurzelreihe.  Seitenbezeichnung überlagert nicht die knöchernen Strukturen.
3. Bilddetails	Detailerkennbarkeit von 0,3 mm bis 2,0 mm gegeben.
4. Kritische Strukturen / Bildelemente	Keine Einschränkungen der Bildqualität.
5. Strahlenschutz	Korrekte allseitige Einblendung erkennbar. Technische Parameter der Leitlinie der Bundesärztekammer erfüllt.
6. Befundung	<u>Hier:</u> Regelgerechte Artikulation im rechten Handgelenk. Kein Nachweis knöcherner Traumafolgen.





Geprüfte Kriterien	Bemerkungen
1. Indikation	Vollständige, schlüssige und nachvollziehbare Dokumentation der rechtfertigenden Indikation gem. § 23 RöV unter Angabe von Klinik und Anamnese und Berücksichtigung der Orientierungshilfe der SSK sowie der AWMF-Leitlinien.  <u>Hier:</u> Am Vortag Sturz auf das linke Handgelenk, Frakturausschluss.
2. Charakteristische Bildmerkmale  einschließlich Bildidentifikation	ap-Projektion: falsche Zentrierung, aber noch adäquate Abbildung aller charakteristischen Bildmerkmale. Laterale Ebene: falsche Zentrierung, geringe Verdrehung des Unterarmes, dadurch sind distaler Radius und Ulna nicht übereinander projiziert.  Seitenbezeichnung überlagert nicht die knöchernen Strukturen.
3. Bilddetails	Detailerkennbarkeit von 0,3 mm bis 2,0 mm gegeben.
4. Kritische Strukturen / Bildelemente	Unterbelichtung der proximal gelegenen knöchernen Strukturen.
5. Strahlenschutz	Deutlich zu weit aufgeblendet, da auch das mittlere Unterarmdrittel und die Grundphalangen einbezogen wurden, in der ap-Ebene sind die proximale und distale Einblendung gar nicht erkennbar.
6. Befundung	<u>Hier:</u> Kein Nachweis einer knöchernen Traumafolge.



### HWS ap/lateral

Expositionsdaten	65-75 kV
Fokus-Film-Abstand (FFA) bzw. Fokus-Detektor-Abstand (FDA)	ap-Projektion: 115 cm laterale Projektion: 150 cm
Raster	ja
Lagerung	i. d. R. Patient im Untersuchungsgebiet entkleidet am Stativ sitzend, Schmuck (auch Haarschmuck) und Zahnersatz entfernen lassen, Unterkiefer leicht angehoben, Arme bds. hängend, Schultern maximal nach caudal abgesenkt, nicht schlucken
Strahlenschutzmittel	mindestens gemäß den Vorgaben der Anlage III der SV-RL
Zusatzfilter	für pädiatrische Aufnahmen: Kombinationsfilter aus 1,0 mm Aluminium und mindestens 0,1 mm Kupfer

### BWS ap/lateral

Expositionsdaten	70-85 kV
Fokus-Film-Abstand (FFA) bzw. Fokus-Detektor-Abstand (FDA)	ap-Projektion: 115 cm laterale Projektion: 115 (150) cm
Raster	ja
Lagerung	i. d. R. Patient im Untersuchungsgebiet entkleidet auf dem Aufnahmetisch liegend oder am Stativ sitzend, Schmuck entfernen lassen, ap: Kinn angehoben, lat.: Arme lang vor das Gesicht gezogen, Atemstillstand
Strahlenschutzmittel	Bleigummiabdeckungen aller unmittelbar angrenzenden Körperabschnitte
Zusatzfilter	für pädiatrische Aufnahmen: Kombinationsfilter aus 1,0 mm Aluminium und mindestens 0,1 mm Kupfer, Ausgleichsfilter für laterale Projektion



### LWS ap/lateral

Expositionsdaten	75-85 kV
Fokus-Film-Abstand (FFA) bzw. Fokus-Detektor-Abstand (FDA)	ap-Projektion: 115 cm laterale Projektion: 115 (150) cm
Raster	ja
Lagerung	Patient im Untersuchungsgebiet entkleidet, abhängig von der Fragestellung auf dem Aufnahmetisch liegend oder am Stativ stehend, Schmuck entfernen lassen, für eine stabile Lagerung in der lateralen liegenden Position empfiehlt sich die Verwendung eines Schaumstoffkissens zwischen den Knien, Atemstillstand
Strahlenschutzmittel	Bleigummiabdeckungen aller unmittelbar angrenzenden Körperabschnitte, Hodenkapsel und Ovarialschutz altersunabhängig
Zusatzfilter	für pädiatrische Aufnahmen: Kombinationsfilter aus 1,0 mm Aluminium und mindestens 0,1 mm Kupfer, Ausgleichsfilter für laterale Projektion

### BÜ ap stehend

Expositionsdaten	75-90 kV
Fokus-Film-Abstand (FFA) bzw. Fokus-Detektor-Abstand (FDA)	ap-Projektion: 150 cm zur vollständigen Abbildung aller charakteristischen Bildmerkmale zu empfehlen
Raster	ja
Lagerung	i. d. R. Patient im Untersuchungsgebiet entkleidet auf dem Aufnahmetisch liegend oder am Stativ ohne Schuhe stehend, Schmuck (Piercing) entfernen lassen, Füße leicht nach innen rotiert, ggf. Weichteilkompression, Atemstillstand
Strahlenschutzmittel	i. d. R. Hodenkapsel und Ovarialschutz altersunabhängig
Zusatzfilter	für pädiatrische Aufnahmen: Kombinationsfilter aus 1,0 mm Aluminium und mindestens 0,1 mm Kupfer, in Abhängigkeit von der Patientenanatomie Ausgleichsfilter zu empfehlen



### Hüfte ap und axial nach Lauenstein

Expositionsdaten	70-80 kV
Fokus-Film-Abstand (FFA) bzw. Fokus-Detektor-Abstand (FDA)	ap/lat.-Projektion: 115 cm zur vollständigen Abbildung aller charakteristischen Bildmerkmale nach Einbringung von prothetischem Material 150 cm zu empfehlen
Raster	ja
Lagerung	i. d. R. Patient im Untersuchungsgebiet entkleidet auf dem Aufnahmetisch liegend, Füße leicht nach innen rotiert, ggf. Weichteilkompression, Atemstillstand, für die Lauenstein-Projektion ist das Röhrengehäuse parallel zum Femurverlauf auszurichten
Strahlenschutzmittel	i. d. R. Hodenkapsel und Ovarialschutz altersunabhängig
Zusatzfilter	für pädiatrische Aufnahmen: Kombinationsfilter aus 1,0 mm Aluminium und mindestens 0,1 mm Kupfer

### Schulter ap Supination sowie axial

Expositionsdaten	60-75 kV
Fokus-Film-Abstand (FFA) bzw. Fokus-Detektor-Abstand (FDA)	ap-/axiale Projektion: 115 cm
Raster	ja; für die axiale Projektion in freier Belichtung kann es ggf. erforderlich sein, auf das Raster zu verzichten (Alternative: Kassette mit stehendem Raster)
Lagerung	i. d. R. Patient im Untersuchungsgebiet entkleidet am Stativ sitzend oder stehend bzw. für die axiale Projektion am Aufnahmetisch sitzend, Supinationsstellung des zu untersuchenden Armes für die ap-Ebene, Patient schräg mit der aufzunehmenden Seite am Stativ, Kopf zur Gegenseite gedreht, für die ap-Projektion ist das Röhrengehäuse parallel zum Humerus auszurichten, bei Patientinnen ist für die axiale Ebene die Mamma aus dem Nutzstrahlenfeld herauszuhalten
Strahlenschutzmittel	Patientenschutzschürze und Schilddrüsenschutz
Zusatzfilter	für pädiatrische Aufnahmen: Kombinationsfilter aus 1,0 mm Aluminium und mindestens 0,1 mm Kupfer



### Ellenbogen ap und lateral

Expositionsdaten	60 kV
Fokus-Film-Abstand (FFA) bzw. Fokus-Detektor-Abstand (FDA)	ap/lat.-Projektion: 105 cm
Raster	ja
Lagerung	i. d. R. Patient im Untersuchungsgebiet entkleidet parallel zur Längsachse des Aufnahmetisches sitzend, Humerus und Unterarm in einer Ebene gelagert, für die ap-Ebene korrekte Rotation
Strahlenschutzmittel	mindestens gemäß der Vorgaben der Anlage III der SV-RL
Zusatzfilter	für pädiatrische Aufnahmen: Kombinationsfilter aus 1,0 mm Aluminium und mindestens 0,1 mm Kupfer

### Handgelenk ap in Neutralrotation und streng lateral

Expositionsdaten	50-60 kV
Fokus-Film-Abstand (FFA) bzw. Fokus-Detektor-Abstand (FDA)	ap/lat.-Projektion: 105 cm
Raster	nein
Lagerung	i. d. R. Patient parallel zur Längsachse des Aufnahmetisches sitzend, Schmuck entfernen lassen, für die Neutralrotation Humerus und Unterarm in einer Ebene lagern, für die streng laterale Ebene den Aufnahmetisch möglichst so weit absenken, dass Humerus und Unterarm im rechten Winkel stehen, für die laterale Projektion bei Z. n. Implantation von K-Drähten oder Lochplatten wird zur besseren Beurteilbarkeit des Gelenkes eine Anhebung um 20 Grad mittels Keilkissen empfohlen, ohne die Röntgenröhre zu angulieren
Strahlenschutzmittel	mindestens gemäß den Vorgaben der Anlage III der SV-RL
Zusatzfilter	für pädiatrische Aufnahmen: Kombinationsfilter aus 1,0 mm Aluminium und mindestens 0,1 mm Kupfer



### Knie ap und lateral (ohne Spezialaufnahmen)

Expositionsdaten	60-75 kV
Fokus-Film-Abstand (FFA) bzw. Fokus-Detektor-Abstand (FDA)	ap/lat.-Projektion: 115 cm
Raster	nein; in Abhängigkeit von der Patientenanatomie kann der Einsatz eines Rasters aufnahmetechnisch und aus Strahlenschutzgründen sinnvoll sein
Lagerung	i. d. R. Patient im Untersuchungsgebiet entkleidet auf dem Aufnahmetisch liegend oder am Stativ stehend, Fuß leicht innenrotiert für mittelständige Position der Patella, für korrekte seitliche Abbildung der Femurcondylen in der lateralen Ebene wird ggf. eine Unterpolsterung der Ferse empfohlen
Strahlenschutzmittel	mindestens gemäß den Vorgaben der Anlage III der SV-RL
Zusatzfilter	für pädiatrische Aufnahmen: Kombinationsfilter aus 1,0 mm Aluminium und mindestens 0,1 mm Kupfer

### OSG ap und lateral

Expositionsdaten	50-60 kV
Fokus-Film-Abstand (FFA) bzw. Fokus-Detektor-Abstand (FDA)	ap/lat.-Projektion: 105 cm
Raster	nein
Lagerung	i. d. R. Patient im Untersuchungsgebiet entkleidet auf dem Aufnahmetisch liegend, Fuß 10-15 Grad innenrotiert, ggf. Fixierung mittels Sandsack, für laterale Projektion wird ggf. eine Unterpolsterung der Ferse empfohlen
Strahlenschutzmittel	mindestens gemäß den Vorgaben der Anlage III der SV-RL
Zusatzfilter	für pädiatrische Aufnahmen: Kombinationsfilter aus 1,0 mm Aluminium und mindestens 0,1 mm Kupfer



### 3.1 Musterfundbericht

Frau / Herrn  
Dr. Überweiser

Praxisname, Adresse

Berlin, den 12.10.2015

Sehr geehrte Frau Kollegin,  
sehr geehrter Herr Kollege,

wir berichten über Pat. XY, geb. 12.12.1932, bei der/dem wir am 12.10.2015 eine

Röntgenuntersuchung der **LWS in 2 Ebenen** durchführten.

#### **Anamnese; Klinik:**

Z.n. Nierenzell-Ca ED 5/10; neu aufgetretene Schmerzen i. H. 2. Lendenwirbel.

#### **Fragestellung:**

Osteolyse?

Die rechtfertigende Indikation wurde durch den Unterzeichner gestellt.

#### **Befund:**

Abgeflachte Lordose. Linkskonvexe Fehlstellung, Scheitel bei LW 2.

LW 2 rechts ventral höhengemindert. Hier fokale Knochenstrukturauflockerung.  
Vorderkante nicht scharf abgrenzbar. Bandscheiben-Fächer unauffällig. Unauffälliger Weichteilmantel.

#### **Beurteilung:**

V. a. Osteolyse LW 2

Evtl. bestehende Voraufnahmen lagen zum Vergleich nicht vor.

---

Mit kollegialen Grüßen

Untersucher



### 3.2 Hinweise zur inhaltlichen Vollständigkeit

Dokumentieren Sie in Ihrem Befundbericht bitte eindeutig:

- Rechtfertigende Indikation  
gemäß der Orientierungshilfe der SSK bzw. der entsprechenden AWMF-Leitlinien oder in Ausnahmefällen abweichend hiervon mit nachvollziehbarer ärztlicher Begründung,
  
- Anamnese (inkl. Angaben zu Voruntersuchungen, ggf. Datum des Traumas, der OP, Tumorerkrankung o. Ä.),
  
- Aktuelle Klinik,
  
- Systematische Bildanalyse und konklusive Auswertung hinsichtlich der Fragestellung (inkl. Benennung wesentlicher Nebenbefunde).





Sehr geehrte Leserin,  
sehr geehrter Leser,

Sie haben die Informationsbroschüre zur Skelettradiologie der KV Berlin gelesen. Wir möchten Sie nachfolgend bitten, uns Ihre Meinung zu den behandelten Themenschwerpunkten mitzuteilen, damit wir mit Ihnen gemeinsam an der Optimierung radiologischer Leistungen arbeiten können und somit zu einer weiteren Verbesserung der Patientenversorgung beitragen können.

Darüber hinaus möchten wir Ihnen und Ihrem Praxisteam die Möglichkeit einräumen, Ihre Fragen, die sich aus der Lektüre der Informationsbroschüre ergeben haben, direkt an uns zu richten. Bitte nutzen Sie hierfür den Feedback-Bogen und senden ihn an die **Fax-Nummer: 030-31003-730** zurück.

1. Wie sind Sie auf die Informationsbroschüre aufmerksam geworden?

---

---

2. Warum haben Sie sich für die Lektüre der Informationsbroschüre entschieden?

---

---

3. Haben die in der Informationsbroschüre behandelten Themenschwerpunkte Ihren Erwartungen entsprochen?

---

---

4. Wie beurteilen Sie den Aufbau des Leitfadens Skelettradiologie?

---

---

5. Wie beurteilen Sie den Umfang der Informationsbroschüre?

---

---

6. Wie beurteilen Sie die Auswahl des Bildmaterials?

---

---

Abschließend haben Sie nunmehr Gelegenheit, konkrete Fragen an die Abteilung Qualitätssicherung der KV Berlin zu richten. Wir würden uns freuen, wenn Sie gemeinsam mit Ihrem Praxisteam von dieser Option Gebrauch machen würden und bedanken uns für Ihre Anregungen.

---

---

---

---



### **Impressum**

Herausgeber: Kassenärztliche Vereinigung Berlin

Redaktion: Katharina Luhowy

### **Copyright**

Kassenärztliche Vereinigung Berlin

Berlin, im Januar 2016

### **Bilder**

Herr Dr. med. Thomas Engels: Seiten 13, 15

Herr Dr. med. Olaf Kensicki: Seiten 17, 19, 21, 23-25

Herr Daniel Cornely: Titel (Röntgenaufnahmen), Seiten 6-12, 14, 16, 18, 20, 22

Titel: © kameraauge, fotolia.com

**Ansprechpartner**  
Kassenärztliche Vereinigung Berlin  
Masurenallee 6A  
14057 Berlin

Tel.: (030) 31003-999  
Fax: (030) 31003-900  
E-Mail: [kvbe@kvberlin.de](mailto:kvbe@kvberlin.de)  
Internet: [www.kvberlin.de](http://www.kvberlin.de)