

Elektrokardiografia w schematach (część 4) - ostre zespoły wieńcowe

Electrocardiography in scheme (part 4) - acute coronary syndromes

Dariusz Kozłowski, Krzysztof Łucki

Klinika Kardiologii i Elektroterapii Serca, II Katedra Kardiologii, Gdański Uniwersytet Medyczny

W kolejnym odcinku “bryku z EKG” przedstawiamy Państwu zagadnienie oceny zawału mięśnia sercowego, niedokrwienia miokardium, czyli ostre zespoły wieńcowe. Podobnie jak w poprzednich wydaniach, z uwagi na ograniczone ramy tego artykułu, będą tu zaprezentowane jedynie schematy ułatwiające zrozumienie i zapamiętanie w/w zagadnień. W poprzednich odcinkach przedstawialiśmy kolejno: podstawowe zasady elektrokardiograficzne oraz opisaliśmy załamki i odstępy, podstawy rozpoznawania poszczególnych

rodzajów rytmu (zatokowy, przedsionkowy, łączony, z preekscytacją i komorowy), określiliśmy zasady oceny osi elektrycznej serca (koło Cabrery, trójkąt Einthovena), diagnostykę elektrokardiograficzną zaburzeń przewodzenia (w tym śródkomorowego) i podstawowe informacje z zakresu elektrostymulacji, zaburzenia rytmu serca (częstoskurcze) i zespoły preekscytacji. Obecnie zapraszamy do zapoznania się z cechami świadczącymi o zawale i niedokrwieniu, czyli z zagadnieniem ostrych zespołów wieńcowych.

1. NIEDOKRWIENIE


- Poziome lub skośne do dołu obniżenie ST o co najmniej 0,05 mV (0,5 mm) w co najmniej dwóch sąsiadujących odprowadzeniach.
- Ujemny załamek T o głębokości co najmniej 0,1 mV (1 mm), w co najmniej dwóch sąsiednich odprowadzeniach lub pseudonormalizacja uprzednio odwróconego.
- Wysoki symetryczny załamek T.
- Ujemna fala U – rzadko, ale specyficzne.
- Przy współistnieniu LBBB lub RBBB brak przeciwstawności załameków T do głównego wychylenia QRS.

Za sąsiednie odprowadzenia rozumiemy:

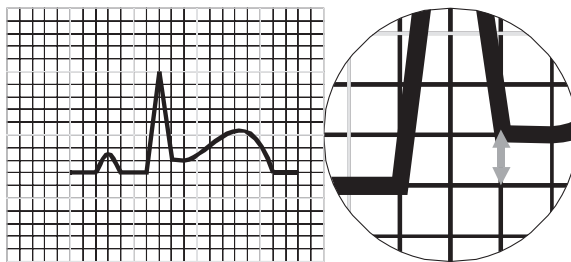
- II, III, aVF
- I, aVL,
- V1, V6
- Odprowadzenia w płaszczyźnie czołowej wg Cabrery - I, aVL; II, III, aVF; aVR

2. ŚWIEŻY ZAWAŁ SERCA

- uniesienie odcinka ST w punkcie J o co najmniej 0,2 mV (2 mm) w V1, V2, V3 **kobiety od 0,15 mV (1,5 mm !!!)**



- uniesienie odcinka ST w punkcie J o co najmniej 0,1 mV (1 mm) w I, II, III, aVF, aVL, V4, V5, V6



- $R \geq S$ w V1-V2

Lokalizacja zawału:

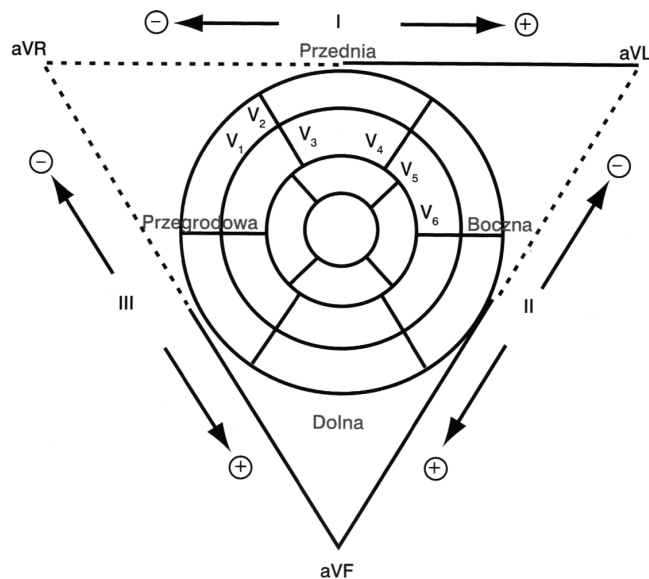
Dotychczas było tak:

- ŚCIANA DOLNA - II, III, aVF
- ŚCIANA PRZEDNIA - V1-V4
- ŚCIANA BOCZNA - I, aVL, V5, V6
- ŚCIANA TYLNA - $R \geq S$ w V1
- PRAWA KOMORA - VR4

Obecnie dokument pt. „Uniwersalna definicja zawału serca” mówi tak:


- ODPROWADZENIA PRZEDNIE - V1-V6
- ODPROWADZENIA DOLNE - II, III, aVF
- ODPROWADZENIA BOCZNE /KONIUSZKOWE - I, aVL

Tak więc nowa nomenklatura ściennej lokalizacji zawału serca jest stricte powiązana z położeniem anatomicznym serca. Dlatego podział ścian serca jest identyczny z odwzorowaniem ich w badaniu rezonansu magnetycznego. Jest to obraz tzw. „byczego oka” – rycina 1.



Rycina 1. Obraz tzw. „byczego oka”

Celem lepszej interpretacji lokalizacji zawału podajemy również Państwu schematyczny podział serca stworzony przez nas. Wyróżniliśmy w nim właściwie 2 grupy ścian serca: ściany przednie, które mają w swojej nazwie słowo – *przednie*, ściany nie-przednie. Do trzeciej grupy zaliczyliśmy ściany, które w nowej klasyfikacji nie istnieją – tzw. *nieistniejące*. Szczegóły przedstawiono na poniższych przeźroczach.



LOKALIZACJA ZAWAŁU SERCA – „nowe” ściany


Obszar I e w e j komory

– ŚCIANY PRZEDNIE

a) **środkowo-przedni: I, aVL, V2-V3**
(zamknięcie Dg1)

b) **koniuszkowo-przedni: V3-V4 czasem V5-V6**
(zamknięcie LAD w środk. odcinku)

c) **rozległy-przedni: I, aVL, V1-V6**
(zamknięcie LAD proksymalnie)



LOKALIZACJA ZAWAŁU SERCA – „nowe” ściany


Obszar I e w e j komory

– ŚCIANY NIE-PRZEDNIE

a) **przegrodowy: V1-V2** (zamknięcie dystalne LAD)

b) **boczny: załamek Q lub uniesienie w I, aVL i/lub V5-V6, wysokie R w V1-V2**
(zamknięcie Cx lub gałęzi marginalnej M)

c) **dolny: II, III, aVF** (zamknięcie PTW)



LOKALIZACJA ZAWAŁU SERCA – „nowe” ściany

Obszar I e w e j komory

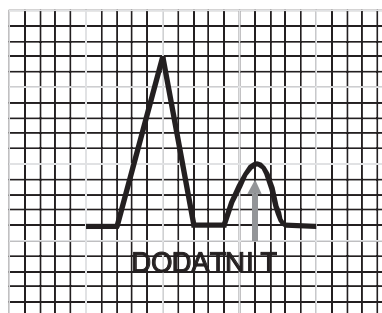
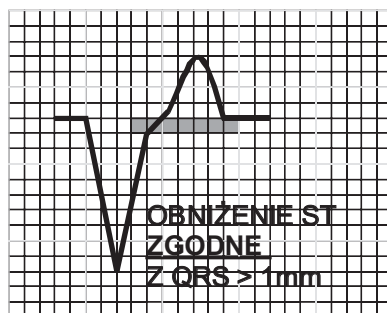
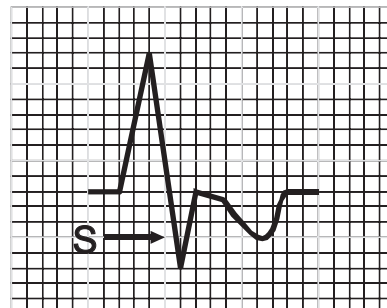

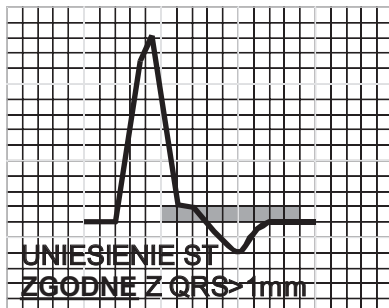
– ŚCIANY „NIEISTNIEJĄCE”

a) **tylny – zawał ściany bocznej**

b) **wysoki boczny – zawał środkowo-przedni**

ŚWIEŻY ZAWAŁ SERCA W BLOKU LEWEJ ODNOGI (LBBB)

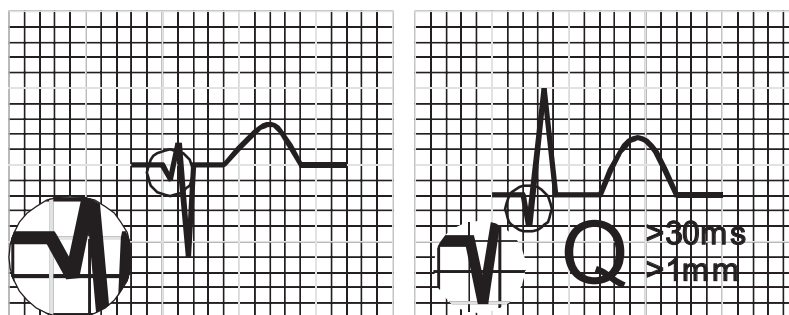
- **Uniesienie ST** $\geq 0,1$ mV (1 mm) **zgodne** z głównym wychyleniem QRS w **co najmniej 1 z 12** standardowych odprowadzeń.
- **Uniesienie ST** $\geq 0,5$ mV (5 mm) **przeciwstawne** do głównego wychylenia QRS w **co najmniej 1 z 12** standardowych odprowadzeń.
- **Obniżenie ST** o co najmniej 0,1 mV (1 mm) w V1-V3.
- Dodatni załamek T w V5, V6.



3. PRZEBYTY ZAWAŁ SERCA

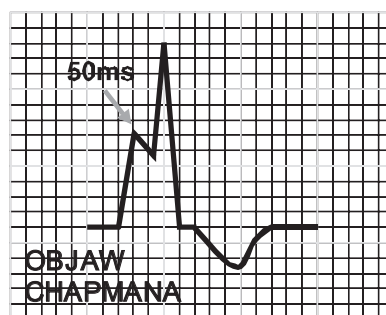
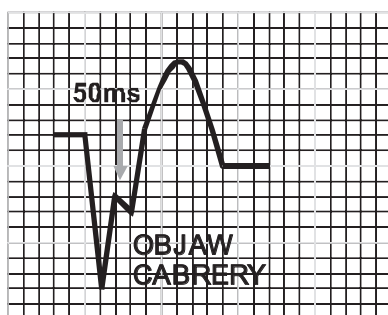
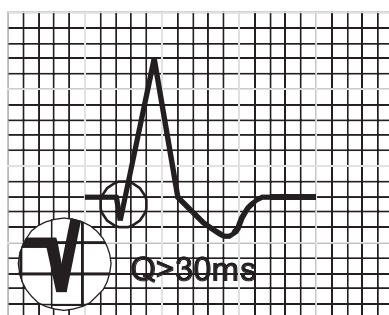
- **Jakikolwiek załamek Q** w V1, V2, V3 (dwa sąsiednie odprowadzenia) o czasie trwania $\geq 0,02$ s (20 ms) lub zespoły QS w V2 i V3.
- **Patologiczny załamek Q** (czas trwania ≥ 30 ms i amplituda $\geq 0,1$ mV) w I, II, aVL, aVF lub V4 - V6 występujące w co najmniej dwóch odprowadzeniach z grup:
 - a) I, aVL
 - b) II, aVF (proszę zauważyć, że brak odprowadzenia III)
 - c) V4-V6
 - d) I, aVL; aVR, II; aVF, III (odprowadzenia wg układu Cabrera)
- **Żyłamek R** o czasie trwania ≥ 40 ms w V1-V2 i stosunku $R/S > 1$ ($R \geq S$)

➡ UWAGA: Tutaj nic nie mówimy o załamku T



PRZEBYTY ZAWAŁ SERCA W LBBB

- Obecność co najmniej 1 Q ≥ 30 ms w I, II, III, aVL, aVF, V5, V6 (w przypadku obecności trzech zespołów QS w II, III, aVF nie możemy rozpoznać zawału)
- Regresja załamka R o 0,3 mV (3 mm) w odprowadzeniach V1-V4
- Załamek S w V5, V6 przy strefie przejściowej położonej najdalej pomiędzy V3, V4
- Zazębienie na ramieniu wstępującym załamka S w V3, V4 (wystarczy tylko jedno odprowadzenie) o czasie trwania ≥ 50 ms – **OBJAW CABRERY**
- Zazębienie na ramieniu wstępującym załamka R w odprowadzeniach I, aVL, V5, V6 - **OBJAW CHAPMANA**
- Patologiczny załamek Q w ekstrasystolii komorowej poza strefą przejściową



4. WYBRANE CHARAKTERYSTYCZNE CECHY OBRAZU EKG W RÓŻNYCH ZESPOŁACH CHOROBYCH

ARYTMOGENNA DYSPLAZJA PRAWEJ KOMORY

- Fala Σ (epsilon) patognomoniczna fala dla tej choroby, lecz występuje tylko w ok. 20-25% przypadków.

ZAPALENIE OSIERDZIA

- Wklęsłe uniesienie ST w większości odprowadzeń
- Obniżenie odcinka PQ w stosunku do TP
- Brak przeciwstawności ST w stosunku do uniesionych
- Odmienna od zawałowej ewolucja zmian ST-T - najpierw normalizacja ST potem odwrócenie T

SERCE PŁUCNE

- Prawogram patologiczny
- S w I, Q w III
- Cechy powiększenia prawego przedsionka
- Ujemne T w I, II, III

ANOMALIA EBSTEINA

- RBBB z dużym zniekształceniem zespołów QRS
- Często wysokie szpiczaste załamki P w II, III, aVF oraz V1-V3

UBYTEK PRZEGRODY MIĘDZYPRZEDSIONKOWEJ TYPU OSTIUM PRIMUM

- Niepełny RBBB
 - Lewogram (cecha rozróżniająca oba ubytki)
- ##### UBYTEK PRZEGRODY

MIĘDZYPRZEDSIONKOWEJ TYPU OSTIUM SECUNDUM

- Niezupełny RBBB
- Prawogram (**cecha rozróżniająca oba ubytki**)

UBYTEK PRZEGRODY MIĘDZYKOMOROWEJ

- Cechy przerostu lewego przedsionka
- Cechy przerostu obu komór
- Objaw Katz-Wachtela (równofazowość zespołów QRS w odprowadzeniach kończynowych i V2-v4) – co prawda występuje przy przeroście obu komór, ale w tej wadzie jest dość charakterystyczny

NIEDOCZYNNOŚĆ TARCZYCY

- Bradykardia zatokowa
- Niska amplituda QRS oraz P i T
- Wydłużenie odstępu QTc

NADCZYNNOŚĆ TARCZYCY

- Tachykardia zatokowa lub migotanie przedsionków
- Duża amplituda zespołów QRS oraz T
- Obniżenie odcinków ST

ZMIANY W CENTRALNYM UKŁADZIE NERWOWYM – USZKODZENIE MÓZGU I OPON MÓZGOWYCH

- Szerokie, spłaszczone i odwrócone lub dwufazowe załamki T
- Wydłużenie odstępu QTc
- Bradykardia lub bradyarytmia

HIPOTERMIA

- Uniesienie punktu J
- Wydłużenie odstępu QTc
- Wydłużenie PQ
- Bradykardia
- Spłaszczenie załamków P
- Spłaszczenie załamków T
- Zaburzenia rytmu

HIPERTERMIA

- Tachykardia
- Skrócenie odstępu PQ
- Skrócenie odstępu QT
- Spłaszczenie załamków T

5. ZABURZENIA ELEKTROLITOWE

A. HIPOKALIEMIA ($\downarrow K^+$)

- Obniżenie ST
- Spłaszczenie i/lub odwrócenie załamka T
- Wydłużenie QT
- Wysoka fala U

B. HIPREKALIEMIA ($\uparrow K^+$)

- Wydłużenie PQ (PR)
- Zmniejszenie amplitudy i poszerzenie załamków P
- Wysokie szpiczaste załamki T
- Poszerzenie QRS (obraz IVCD)

C. HIPOKALCEMIA ($\downarrow Ca^+$)

- Wydłużenie QT

D. HIPERKALCEMIA ($\uparrow Ca^+$)

- Skrócenie QT

6. ZAWAŁ I NIEDOKRWIENIE MIĘŚNIA SERCA W STYMULACJI SERCA

W przypadku stymulacji przedsionkowej zawał rozpoznajemy na podstawie ogólnie obowiązujących kryteriów.

Przy stymulacji komory najczęściej jest to stymulacja prawej komory a obraz zespołu QRS odpowiada blokowi lewej odnogi pęczka Hisa – LBBB. Wobec tego obecność zawału interpretujemy według kryteriów zawału w bloku lewej odnogi – LBBB kryteria GUSTO:

- **Uniesienie ST $\geq 0,1$ mV (1 mm) zgodne** z głównym wychyleniem QRS w **co najmniej 1 z 12** standardowych odprowadzeń
- **Uniesienie ST $\geq 0,5$ mV (5 mm) przeciwstawne** do głównego wychylenia QRS w **co najmniej 1 z 12** standardowych odprowadzeń
- **Obniżenie ST** o co najmniej $0,1$ mV (1 mm) w V1-V3
- **Dodatni załamek T** w V5, V6

7. SŁOWNICZEK SKRÓTÓW do wszystkich części kursu

A - ATRIAL - przedsionkowy

AAI - STYMULACJA I STEROWNIE Z POZIOMU PRZEDSIONKA – (proteza „fizjologiczna” węzła zatokowego)

AOO - STAŁA STYMULACJA PRZEDSIONKA („sztywna”, bez sterownia o stałym zadanym rytmie stymulacja przedsionka wykorzystywana bywa do testowania pracy stymulatora 0

AT - ATRIAL TACHYKARDIA – częstoskurcz przedsionkowy

AVD - A-V DELAY – opóźnienie przedsionkowo-komorowe działa jak węzeł P-K, aby skurcz przedsionka nie trafiał na skurcz komory i zamknięte zastawki P-K.

AVNRT - ATRIO-VENTRICULAR NODAL REENTRY TACHYKARDIA - częstoskurcz przedsionkowo-komorowy wykorzystujący tylko w węzeł AV jako ognisko reentry. Z powodu dalszego przewodzenia prawidłowym szlakiem do komór jest to zawsze częstoskurcz z wąskimi zespołami QRS. Z powodu krótkiej pętli reentry jego cechą typową jest występowanie P' w odstępie do 70 ms od początku zespołu QRS. Występuje częściej u kobiet.

AVRT - ATRIO-VENTRICULAR REENTRY TACHYKARDIA - częstoskurcz przedsionkowo-komorowy wykorzystujący drogę dodatkową jako szlak reentry może być

- **ortodromowy** – z wąskimi zespołami QRS, bo pobudzenie komory ”idzie” drogą fizjologiczną (przedsionek-węzeł A-V-komorę-droga dodatkowa-przedsionek- itd.) lub
- **antydromowy** z szerokimi zespołami QRS, gdy pobudzenie odbywa się w przeciwną stronę [przedsionek-droga dodatkowa-komorę-węzeł A-V (przewodzenie wsteczne)-przedsionek itd.].

BIVDD - STYMULACJA TRÓJJAMOWA - (przedsionek, prawa komora i przez żyłę wielką serca stymulacja nasierdziowa lewej komory wykorzystywana do terapii resynchronizującej

CRT - STYMULACJA RESYNCHRONIZUJĄCA (patrz punkt powyżej)

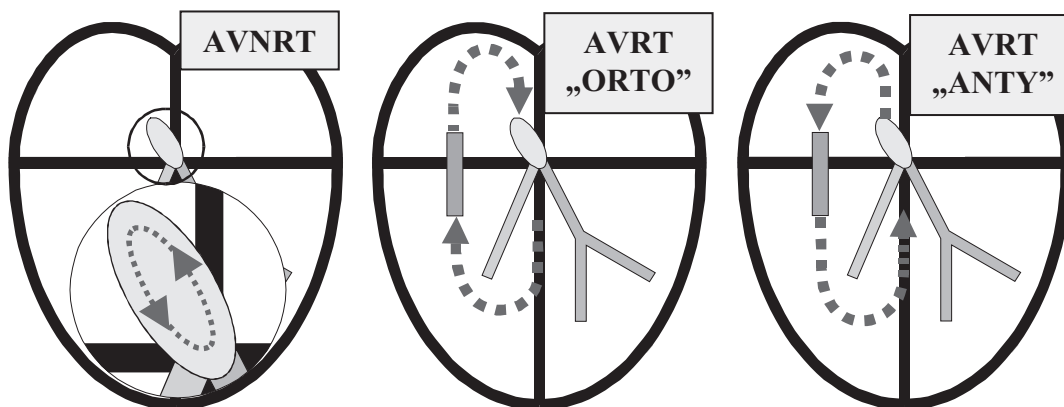
DDD - STYMULACJA SEKWENCYJNA DWUJAMOWA (przedsionek i prawa komora stymulacja i sterowanie w/g aktualnych potrzeb)

DOO - STYMULACJA DWUJAMOWA SZTYWNA (w praktyce nie występuje, z wyjątkiem testów stymulatora)

ELT - ENDLESS LOOP TACHYKARDIA - częstoskurcz stymulatorowy typu niekończącej się pętli

ICD - IMPLANTED KARDIOWERTER-DEFIBRILATOR – implantowany kardiowerter defibrylator używany do elektroterapii groźnych dla życia arytmii.

LAH - LEFT ANTERIOR HEMIBLOCK - blok przedniej wiązki lewej odnogi pęczka Hisa



LBBB - LEFT BUNDLE BRANCH BLOCK - blok lewej odnogi pęczka Hisa

LPH LEFT POSTERIOR HEMIBLOCK - blok tylnej wiązki lewej odnogi pęczka Hisa

OVERSENSING - ZBYT WYSOKA CZUŁOŚĆ - stymulator interpretuje zakłócenia jako impulsy kardiotropowe i nie wyzwala impulsu stymulującego

PAT - PAROXYSMAL ATRIAL TACHYKARDIA - napadowy częstoskurcz przedsionkowy - może być z blokiem (PAT with block)

PMT - PACE MEDIATED TACHYKARDIA - częstoskurcz stymulatorowy - występuje przy stymulacji dwujamowej, gdy są źle dobrane parametry stymulatora i pełni on rolę drogi dodatkowej (patrz akapit o częstoskurczu stymulatorowym)

- **ELT** - endless loop tachykardia - częstoskurcz stymulatorowy typu niekończącej się pętli
- Częstoskurcz w przebiegu tachyarytmii przedsionkowej

RBBB - RIGHT BUNDLE BRANCH BLOCK - blok prawej odnogi pęczka Hisa

RBBH - RIGHT BUNDLE BRANCH HEMIBLOCK - niepełny blok prawej odnogi pęczka Hisa

ST - SINUS TACHYKARDIA - częstoskurcz zatokowy

VDD - stymulacja komory wyzwalana własnym kardiotropowym pobudzeniem przedsionkowym i hamowana pobudzeniem komory, tak jakby to był stymulator VAT + VVI

VAT - stymulacja komory wyzwalana własnym kardiotropowym pobudzeniem przedsionkowym

Mamy nadzieję, że schematyczne przedstawianie podstawowych zasad analizy EKG, w tym ocena zawału serca i niedokrwienia mięśnia, spodobało się Państwu i posłuży jako przypomnienie znanego już materiału. Dla jednych z Państwa, z powodu nowej klasyfikacji, będzie to nowe i ciekawe wyzwanie, dla innych najpewniej powtórka.

Zachęcamy wszystkich Czytelników moich pogadarek o EKG do zapoznania się z całością proponowanych przez nas schematów. Mamy nadzieję, że dzięki takiej formie podania materiału udało nam się wzbudzić Państwa ciekawość i chęć drążenia tak trudnych zagadnień, jak analiza i rozumienie elektrokardiografii jako takiej.

Adres do korespondencji:
 Dariusz Kozłowski
 Klinika Kardiologii i Elektroterapii Serca
 II Katedra Kardiologii
 Gdański Uniwersytet Medyczny
 ul. Dębinki 7; 80-211 Gdańsk
 Tel.: (+48 58) 349 39 10
 E-mail: dkozl@gumed.edu.pl