

NEUMOTÓRAX CATAMENIAL

Pablo Moreno de la Santa Barajas.

Servicio de Cirugía Torácica. POVISA Hospital. Vigo, Pontevedra.

Correspondencia:

*Pablo Moreno de la Santa Barajas. Servicio de Cirugía Torácica. POVISA Hospital. Vigo, Pontevedra
pmoreno@povisa.es*

Resumen

El neumotórax catamenial es una entidad poco frecuente de neumotórax que afecta exclusivamente a las mujeres. Se ha relacionado con la endometriosis torácica y puede tener diferentes cursos clínicos. Se han postulado diferentes etiologías que suscitan discusión con respecto a la etiología y al tratamiento del mismo. Se presenta un caso de neumotórax catamenial, diagnosticado por la clínica y confirmado por videotoracoscopia. Se discuten las posibilidades etiológicas y las formas de tratamiento.

PALABRAS CLAVE:

Neumotórax, Endometriosis torácica, Perforaciones diafragma, Toracoscopia.

Desde la primera descripción por Maurer¹ y colaboradores en 1958, se han publicado 229 casos de una presentación particular de neumotórax espontáneo recurrente en mujeres². Aunque la variabilidad en el curso clínico crea conflictos a la hora de definir una teoría etiológica, todos los casos publicados demuestran una coincidencia sincrónica con el ciclo menstrual. No todos los ciclos menstruales cursan con neumotórax, pero cada episodio de neumotórax catamenial (NTC) se asocia con la menstruación.

HISTORIA CLÍNICA

En Julio del 2004, una mujer sana de 42 años, gravídea 1/para 1, no fumadora, acude a urgencias por un episodio de dolor en hemitórax derecho y dificultad respiratoria de pocas horas de evolución, se realiza una radiografía simple de tórax que muestra un neumotórax espontáneo derecho masivo (foto 1). Se encuentra en el primer día de la menstruación. Se realiza una pleurotomía derecha con aspiración y el pulmón expande. La evolución fue satisfactoria y la paciente fue dada de alta con una radiografía de tórax normal. A nivel ambulatorio se realizó una TAC de tórax que

presentaba pequeñas bullas apicales bilaterales de pequeño tamaño, siendo el resto del estudio normal.

En Octubre del 2004 acudió de nuevo a urgencias por episodio de dificultad respiratoria y dolor en hemitórax derecho, coincidiendo de nuevo con la menstruación. Se realizó una radiografía de tórax que mostraba un neumotórax derecho. Se realizó una video-toracoscopia apreciándose múltiples perforaciones (1 - 3 mm) en la parte tendinosa del diafragma (foto 2). Se practicó una resección en cuña de la porción apical del lóbulo superior derecho así como una pleurodesis apical por abrasión pleural. La región diafragmática se biopsió y se realizó una cauterización de la zona afectada. Después de la operación no se apreciaron fugas aéreas, y la paciente tuvo una recuperación normal. Desde su recuperación la paciente ha permanecido asintomática. El examen histológico confirmó el implante endometrial en el diafragma y fibrosis y congestión del parénquima de la cuña pulmonar.

DISCUSIÓN

Se presenta el caso de una mujer joven con una

Neumotórax catamenial. P. Moreno

historia de neumotórax espontáneos asociados con la menstruación. La clave patológica fueron las múltiples perforaciones diafragmáticas con implantes endometriales. Existen varias hipótesis para explicar los más de 200 casos aparecidos en la literatura en las últimas cuatro décadas sin que exista un criterio común³.

Hasta la fecha se han publicado 229 casos de NTC, el pico de incidencia se encuentra entre la tercera y cuarta década, un o dos décadas después que los neumotórax idiopáticos espontáneos por rotura de bullas subpleurales. El retraso en su aparición probablemente se deba al tiempo necesario para el desarrollo de una cantidad significativa de endometriosis y a la necrosis por repetición de los

ciclos menstruales. La media de neumotórax antes del tratamiento definitivo fue de 5 episodios (varias publicaciones hablan de hasta 30 episodios de neumotórax), el 79% de las mujeres fueron tratadas quirúrgicamente, el 21% no recibieron tratamiento quirúrgico. El 91,7% de las pacientes presentaron un neumotórax derecho, y en 73 pacientes se diagnosticó endometriosis torácica (ET)².

Se realizó una pleurodesis, sola o combinada con otros procedimientos en 81 casos. La cirugía sobre el diafragma se practicó en 54 pacientes y en 6 pacientes se realizó una exploración quirúrgica solamente. Entre los 28 pacientes en los que se realizó una pleurodesis (abrasión pleural, pleurectomía o pleurodesis con talco) el intervalo

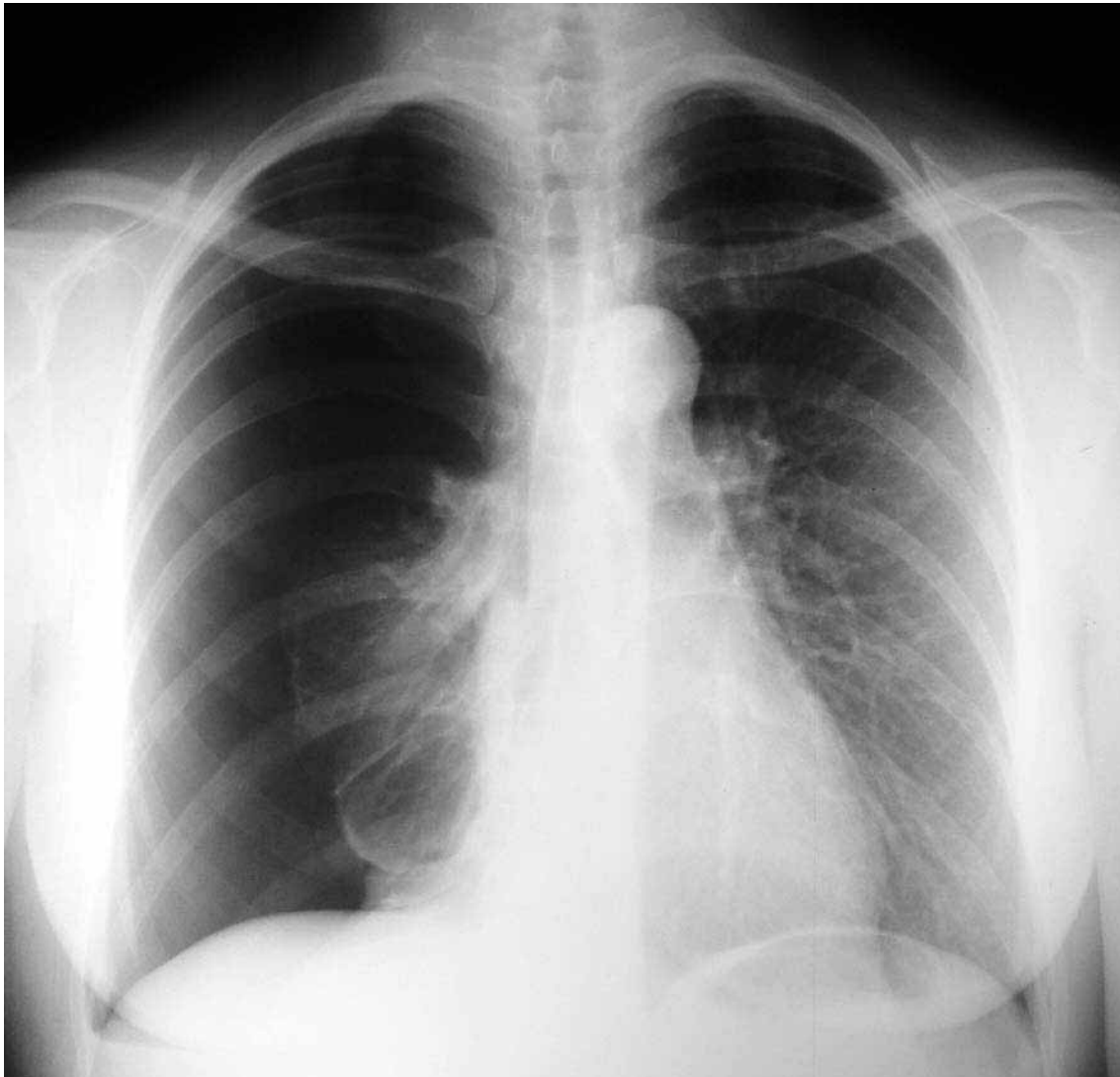


FOTO 1.
Neumotórax catamenial derecho.

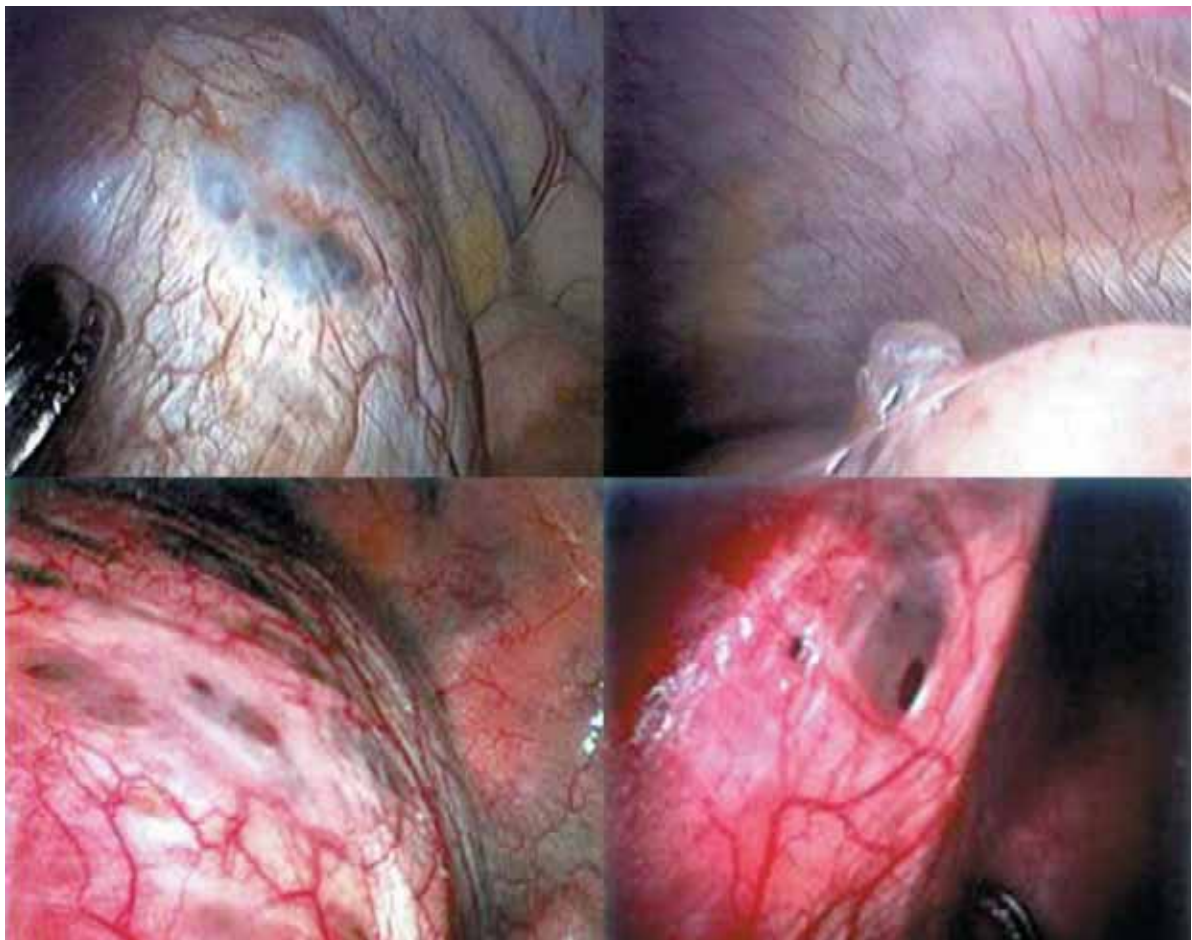


FOTO 2.
Endometriosis torácica, implantes diafragmáticos y bulla pleural.

libre de recurrencia fue de 61 meses. Entre las 15 mujeres en las que se realizó una resección diafragmática (con o sin pleurodesis), el intervalo de tiempo libre de recurrencia fue de 23,6 meses.

Maurer¹ y colaboradores fueron los primeros en asociar NTC con la endometriosis al encontrar implantes endometriales erosivos epifrénicos, definiendo una serie de criterios para el diagnóstico del NTC (cuadro 1). La endometriosis afecta al 15% de todas las mujeres con la menstruación, mayoritariamente con manifestaciones pélvicas. Se ha publicado una asociación significativa entre ET y NTC: NTC representa la causa más común de manifestación del síndrome de ET (73%)³. En ocasiones la manifestación clínica es una hemoptisis o la presencia de nódulos pulmonares.

En la literatura, 43 (18,8%) mujeres con NTC tenían endometriosis pélvica diagnosticada en base a la clínica o a la histología. Entre todos los casos

explorados quirúrgicamente, la ET se confirmó en 73 pacientes (52,1%) de los cuales 32 (22,5%) tenían endometriosis diafragmática exclusivamente.

El mecanismo de la implantación, para explicar la endometriosis, puede ser debido a una regurgitación retrógrada de tejido endometrial durante la menstruación. El tejido endometrial

- 1 Recurrencia periódica de neumotórax con el comienzo de la menstruación.
- 2 Endometriosis que afecta al diafragma.
- 3 Agujeros en el diafragma, causados probablemente, por necrosis endometrial cíclica.
- 4 Predominio de la pleura derecha.
- 5 Curación por cierre del defecto diafragmático.

CUADRO 1.
Criterios clínicos del neumotórax catamenial.
Lillington y col. JAMA 219: 1328 - 1332, 1972

circula siguiendo las agujas del reloj en el líquido peritoneal dentro de la cavidad abdominal, descendiendo por la gotiera izquierda produciendo implantes pélvicos y ascendiendo por la gotiera derecha produciendo implantes diafragmáticos, lo que explica que la incidencia de NTC derechos sea mucho mayor⁴.

Lillington⁵ y colaboradores describen el término de neumotórax catamenial. Ellos proponen un modelo en el cual la expansión del tejido endometrial intraparenquimatoso subpleural durante la menstruación podría provocar una obstrucción valvular de la vía aérea causando una rotura alveolar.

Con respecto a la etiología del NTC, la hipótesis más razonable consiste en la erosión o trasgresión del diafragma como barrera anatómica por tejido endometrial, el tejido endometrial puede acumularse en el lado peritoneal del diafragma y atravesarlo a través de canales microscópicos, perforaciones congénitas o por invasión. Una vez acumulado en el espacio subdiafragmático derecho las células atraviesan el diafragma por medio de

una acción proteolítica activa o por lavado a través de lesiones del diafragma⁶.

En cualquier mujer con neumotórax espontáneos recurrentes, debe realizarse una historia ginecológica y una evaluación del ciclo menstrual. La pleurodesis médica con talco sin evaluación video-toracoscópica debe evitarse. Muchas mujeres con neumotórax catameniales no tienen diagnóstico porque las lesiones pueden pasar desapercibidas⁷.

Cuando se sospeche un neumotórax catamenial, el método de exploración preferido debe ser la video-toracoscopia. Si es posible, debe realizarse al comienzo de la menstruación para permitir la máxima visibilidad de los potenciales implante endometriales. El diafragma debe ser explorado en su totalidad. Todas las lesiones sospechosas deben ser resecaadas o eliminadas incluso con plicatura del diafragma y se recomienda realizar una pleurodesis mecánica. En caso de recurrencia, se debe remitir para estudios ginecológicos, ya que un alto porcentaje tienen endometriosis pélvica. El tratamiento hormonal es una opción terapéutica secundaria, especialmente cuando se considere una enfermedad sistémica.

REFERENCIAS

1. Maurer ER, Schaal JA, Mendez FL. Chronic recurring spontaneous pneumothorax due to endometriosis of the diaphragm. *JAMA*. 1958; 168:2013-4.
2. Korom S, Canyurt H, Missbach A, et al. Catamenial pneumothorax revisited: Clinical approach and systematic review of the literature. *J Thorac Cardiovasc Surg*. 2004; 128:502-8
3. Joseph Sahn SA. Thoracic endometriosis syndrome: new observations from an analysis of 110 cases. *Am J Med*. 1996;100:164-70.
4. Lillington GA, Mitchell SP, Word GA. Catamenial pneumothorax. *JAMA*. 1972; 219:1328-32.
5. Vinatier D, Grazi G, Cosson M, Dufour P. Theories of endometriosis. *Eur J Obstet Gynecol Reprod Biol*. 2001;96:21-34.
6. Kirschner PA. Porous diaphragm syndrome. *Chest Surg Clin Noth Am*. 1998;8:449-72.
7. Roberts LM, Rednan J, Reich H. Extraperitoneal endometriosis with catamenial pneumothorax; a review of the literature. *JSLs*. 2003;7:371-5.