



## Nota Clínica

# Cornada envainada. Una lesión poco evidente pero devastadora

D. Martínez-Ramos, C. Villegas-Cánovas, I. Rivadulla-Serrano, J. L. Salvador-Sanchís

SERVICIO DE CIRUGÍA GENERAL Y DIGESTIVA. HOSPITAL GENERAL DE CASTELLÓN.

### RESUMEN

Las heridas por asta de toro son una patología frecuente en el mundo latino, donde los espectáculos con este tipo de animales son algo habitual. Estas lesiones tienen unas características especiales que las diferencian de cualquier otro tipo de heridas. Existe un tipo especial de cornada que se conoce con el nombre de cornada envainada. En este tipo de cornada, la piel recupera su aspecto original, pero las lesiones por debajo de ella pueden ser extremadamente graves. Presentamos el caso de un paciente que sufrió una cornada envainada con evisceración intestinal en el que únicamente la piel cubría el contenido abdominal. Se requirió intervención quirúrgica urgente para la reparación abdominal.

**Palabras clave:** *Cornada envainada. Herida por asta de toro. Traumatismo abdominal.*

### ABSTRACT

#### Sheathed goring. A not evident but devastating lesion

Bull horn lesions are frequent in the Latin world due to the existence of spectacles involving these animals. These wounds have special features that make them different from all other lesions. There is a special type of bull horn wound called sheathed goring. In this type of lesion, the skin returns to its normal appearance after the goring, but the injury is done. We report one patient with a sheathed goring and bowel evisceration that was only covered by the skin. The patient required emergency surgical intervention to repair the damaged bowel.

**Key Words:** *Sheathed goring. Bull horn wound. Abdominal trauma.*

### INTRODUCCIÓN

Las lesiones causadas por la embestida de toro son frecuentes en el mundo iberoamericano, donde los festejos con estos animales son una práctica habitual. Un paciente que ha sufrido una cogida por un toro, tanto si ha sufrido heridas directas por el asta como si no, debe considerarse un enfermo politraumatizado y debe tratarse, por lo tanto, como tal. Así pues, una vez asegurada la permeabilidad de la vía aérea, el control ventilatorio y la estabilidad hemodinámica, debe prestarse atención a las posibles lesiones asociadas.

En algunas ocasiones estas lesiones pueden ser poco evidentes en una primera valoración, pero pueden llegar a ser devastadoras, poniendo a prueba la destreza diagnóstica del médico responsable. Éste es el caso de las cornadas envainadas, un subtipo de cornada en la que el asta del toro, sin romper la

piel del agredido, perfora y contunde tejidos más profundos, músculos y aponeurosis, y causa eventraciones, evisceraciones y lesiones viscerales de extrema gravedad.

El desconocimiento de este tipo de cornada puede ocasionar un error diagnóstico de funestas consecuencias; por ello, casos como el que presentamos a continuación sirven para alertar de la existencia de este tipo de lesión.

### CASO CLÍNICO

Varón de 42 años, sin antecedentes de interés, que fue traído a urgencias de nuestro hospital tras sufrir una cogida por un toro de lidia durante un festejo taurino.

En el ingreso, la presión arterial era de 135/75 mmHg, con una frecuencia cardíaca de 85 latidos por minuto, una fre-

**Correspondencia:** David Martínez Ramos  
Servicio de Cirugía General y Digestiva  
Hospital General de Castellón  
Avda. Benicassim, s/n  
12004 Castellón  
E-mail: davidmartinez@comcas.es

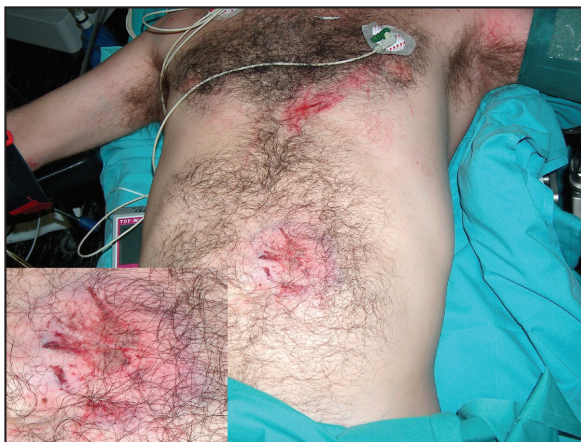Fecha de recepción: 5-10-2006  
Fecha de aceptación: 9-10-2007

cuencia respiratoria de 20 por minuto y una saturación de oxígeno medido mediante pulsioximetría del 97%.

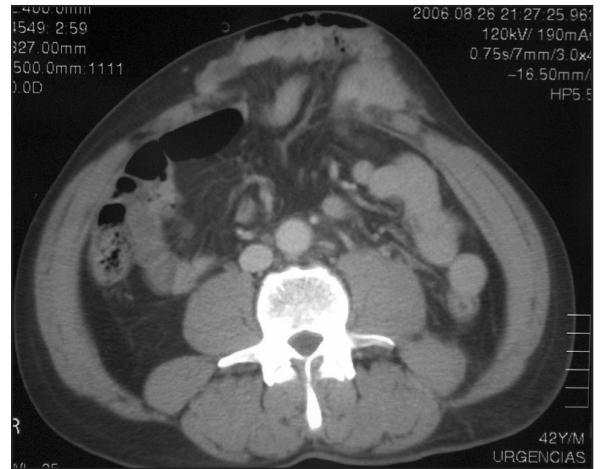
En la exploración física se encontraba consciente y orientado, sin focalidades neurológicas. En la inspección presentaba múltiples erosiones cutáneas en las extremidades, así como una pequeña erosión cutánea en la región mesogástrica (Figura 1). En la palpación abdominal se objetivó un abdomen blando y depresible, no doloroso y sin signos de peritonismo. No se palpaban masas ni visceromegalias. Con los movimientos de flexión y con las maniobras de Valsalva se hacía evidente un abombamiento de la pared abdominal, similar al producido en los pacientes con diástasis de los rectos, pero que el paciente no se había notado hasta ese momento. Se comprobó que se trataba de una hernia reductible y pudo palparse con claridad un orificio herniario en la pared anterior del abdomen de aproximadamente 6 cm de diámetro máximo.

Con la sospecha diagnóstica de eventración por una cornada envainada se solicitó una tomografía computarizada (TC) abdominal urgente, en la que se observó la perforación del peritoneo y de la pared musculoaponeurótica abdominal anterior, por la que emergían asas de intestino delgado, en tanto que se mantenía íntegra la piel (Figura 2). El contenido abdominal, por lo tanto, únicamente permanecía separado del medio por una fina capa dérmica. No se observaron otras lesiones intrabdominales.

Con el diagnóstico de evisceración contenida como consecuencia de una cornada envainada, se decidió la intervención quirúrgica urgente. Durante la misma se comprobaron los hallazgos de la TC sobre la pared abdominal (evisceración), se revisaron los órganos abdominales según la sistemática habi-



**Figura 1.** Imagen del paciente en la que se observa la aparente integridad de la pared abdominal. En el recuadro (abajo a la izquierda) detalle de la zona contundida, con equimosis y erosión pero sin solución de continuidad de la piel.



**Figura 2.** Imagen de la TC en la que se observa el gran orificio de la pared abdominal anterior por el que emergen asas de intestino delgado. Una fina capa de piel contiene la evisceración.

tual y se procedió al cierre del defecto musculoaponeurótico con puntos sueltos de material reabsorbible.

Tras el lavado abundante con suero fisiológico y povidona yodada, siempre sobre drenajes no aspirativos tipo Penrose, se realizó el cierre de la piel con puntos de seda. El posoperatorio transcurrió sin incidencias.

## DISCUSIÓN

Las heridas por asta de toro son lesiones muy frecuentes, especialmente en las regiones con afición al toreo, bien profesional o bien aficionado, en todo el mundo<sup>1-6</sup>. En nuestro medio, la mayoría de las ocasiones estas lesiones se pueden observar en varones jóvenes y solteros durante los meses de verano<sup>3,7</sup>. Sin embargo, aunque lo más habitual es que se produzcan durante festejos taurinos, conviene recordar que estas lesiones también pueden verse en todos aquellos profesionales que, de alguna u otra forma, tratan con estos animales, tales como veterinarios, transportistas, ganaderos, matarifes, etc.

Las heridas por el asta de un toro presentan unas características propias que las diferencian de cualquier otro tipo de heridas: presencia de grandes destrozos tisulares, de varios trayectos de lesión, con cavidades, recovecos y fondos de saco, así como la inoculación masiva de gérmenes aerobios y anaerobios y la posibilidad de transmitir el tétanos. De forma sencilla, las heridas por asta del toro se pueden clasificar en cuatro tipos: 1) varetazo, donde el cuerno alcanza el cuerpo del lesionado de forma tangencial, produciendo únicamente contusiones; 2) puntazo, en el que, como su nombre indica, la lesión es producida



por la punta del cuerno, y que puede ser simple, cuando la penetración del pitón es mínima e interesa únicamente a planos superficiales, o corridos, cuando el trayecto es alargado; 3) herida despistante, en la que existe un orificio de entrada pero se encuentra alejado del foco traumático más importante, y en el que pueden coexistir lesiones asociadas y 4) cornada, que es una herida profunda que interesa fascia y musculatura<sup>2,4,8</sup>.

Entre las cornadas, existe un subtipo que presenta un especial interés: la cornada envainada. Esta cornada, también conocida como “cornada sobre sano”, se produce cuando el asta del toro penetra en el organismo pero, debido a la capacidad elástica de la piel, no se produce solución de continuidad en la misma y ésta recupera su apariencia previa a la cornada o, en todo caso, presenta una leve alteración (equimosis, hematoma, etc.)<sup>3,9-11</sup>.

La importancia de este tipo de cornada radica en que, durante la inspección e incluso durante la palpación realizada en reposo, la herida parece no ser penetrante y puede confundirse con una simple contusión. Sin embargo, bajo una falsa apariencia de levedad, las lesiones pueden ser extremadamente graves y requerir tratamiento quirúrgico urgente. Tal es el caso de las evisceraciones contenidas, como la del paciente presentado, o de perforaciones de víscera hueca, comunicada por otros autores<sup>11</sup>.

Así pues, ante un paciente que, aparentemente, presenta únicamente una contusión por asta de toro, especialmente en la región abdominal, conviene realizar una buena exploración física, en la que se deberán palpar, de manera sistemática, posibles defectos aponeuróticos u orificios en la pared abdominal. En este sentido, la maniobra de Valsalva puede ser también de gran ayuda para la valoración de posibles eventraciones. La presencia de dolor abdominal intenso y/o peritonismo durante la palpación deben alertar de una posible lesión intrabdominal.

Ante la sospecha de lesión intrabdominal –y siempre que la situación clínica del paciente lo permita– se recomienda la realización de una ecografía y/o de una TC abdominales. La TC abdominal, además de diagnosticar lesiones intrabdominales, permite localizar con exactitud el lugar y el tamaño del defecto parietal, así como determinar el contenido de la eventración<sup>9</sup>.

En casos como el presentado, donde el peritoneo, las fascias y la musculatura de la pared abdominal han sido destruidos o perforados, la piel es la única estructura que contiene la evisceración y que separa el contenido abdominal del medio, por lo que la intervención quirúrgica debe considerarse una urgencia. Durante el acto quirúrgico creemos recomendable revisar cuidadosamente cada órgano de la cavidad abdominal y, tras descartar la presencia de otras lesiones asociadas, proceder a la reparación del defecto musculoaponeurótico. Aunque para esta reparación se podría utilizar una prótesis o malla si fuera necesario, en el caso que presentamos no se utilizó porque la viabilidad y la fuerza del tejido musculoaponeurótico permitieron el cierre primario.

Sea cual fuere la reparación efectuada, como en cualquier herida por asta de toro, considerada muy sucia desde el inicio, pensamos que es obligatorio realizar un buen desbridamiento de los tejidos necróticos o desvitalizados, un lavado abundantemente con suero fisiológico y povidona yodada, utilizar drenajes, así como completar un tratamiento antibiótico de amplio espectro y la vacunación antitetánica<sup>1,3</sup>.

Como conclusión, la integridad de la piel en un paciente que ha sufrido una cornada no descarta que la lesión pueda ser penetrante. Por este motivo, ante cualquier traumatismo por asta de toro en la región abdominal debe valorarse, de forma sistemática, la posibilidad de que se trate de una cornada envainada, aunque la piel no presente una solución de continuidad evidente.

## BIBLIOGRAFÍA

- 1- Vázquez-Bayod R, Villanueva-Sáenz E, Gómez-García E. Aspectos generales en el manejo quirúrgico de las heridas por asta de toro en el Valle de México 1997-2000. Reporte de 42 casos. *Rev Mex Ortop Traum* 2001;14:302-8.
- 2- Mansilla-Roselló A, Fuentes-Martos R, Astruc-Hoffmann A, Flores-Arcas A, Albert-Vila A, Fernández-Valdearenas R, et al. Estudio de 44 heridas por asta de toro. *Cir Esp* 1998;63:36-9.
- 3- Martínez-Ramos D, Miralles-Tena JM, Escrig-Sos J, Traver-Martínez G, Cisneros-Reig I, Salvador-Sanchís JL. Heridas por asta de toro en el Hospital General de Castellón. Estudio de 387 pacientes. *Cir Esp* 2006;80:16-22.
- 4- Hernández E, Gómez-Perlado B, Villaverde M, Vaquero G, Marugán JA, Besharat F, et al. Heridas por asta de toro. Estudio de 96 pacientes. *Cir Esp* 1996;59:156-9.
- 5- Ríos-Pacheco M, Pacheco-Guzmán R, Padrón-Arredondo G. Herida por asta de toro. Experiencia de un año en el Hospital General O'Horán. Mérida, Yucatán. *Cir Ciruj* 2003;71:55-60.
- 6- Zamora-Lomelí JA. Lesiones por embestida de toro de lidia en eventos civiles. Experiencia de 10 años. *Cirujano General* 2004;26:97-101.
- 7- Monferrer-Guardiola R. Heridas por asta de toro. Aspectos clínico-epidemiológicos de 204 casos asistidos en el Hospital General de Castelló, durante el periodo 1978-1988. *Ciencia Médica* 1990;7:262-71.
- 8- Navarro-Valle F, Bote-Mohedano JL, Duque-Cotrino S, Corcho-Gómez F, Martín-Domínguez C, Prado-Morales S. Herida penetrante en tórax por asta de toro. *Emergencias* 2003;15:243-6.
- 9- Zumárraga-Navas P, Sellés-Dechent R, Pardo-Correcher JM, Asencio-Arana D, Ruiz del Castillo J. Herida por asta de toro: cornada envainada. *Cir Esp* 1999;65:447-8.
- 10- Rebollo FJ, Bermejo A, López M, Utrillas A, del Val JM, González M, et al. Heridas por asta de toro y el “paseillo” del cirujano. *Cir Esp* 2001;69:525.
- 11- Salvoch JJ, Erce R, Otero A. Ahora lo sabemos, era una “cornada envainada”. *Cir Esp* 2002;71:51-3.