

Microlitiasis alveolar pulmonar, informe de un caso pediátrico con revisión de los casos en México

Peter Grube-Pagola,* Daniel Carrasco-Daza,* Lorenzo Pérez-Fernández,** Julián E Alvarado-Rodríguez**

La microlitiasis alveolar pulmonar es una afección pulmonar infrecuente que se caracteriza por nódulos microscópicos compuestos por fosfato cálcico en las luces alveolares.¹ El origen de la microlitiasis alveolar pulmonar hasta hace unos años era desconocido, pero se tenía conocimiento de un patrón familiar autosómico recesivo.² Presentamos el caso de un paciente pediátrico con microlitiasis alveolar, así como la revisión de la bibliografía de los casos en México.

CASO CLÍNICO

Un lactante de dos años y diez meses, masculino, nacido por cesárea a las 36 semanas de gestación debido a sufrimiento fetal agudo y sin datos de asfixia perinatal. Habita en medio rural con exposición al humo de leña. Desarrollo psicomotor normal, padeció varicela al año de edad. Inició su padecimiento actual a los tres meses de edad con tos en accesos, seca, sin disnea ni cianosis, de predominio matutino, relacionado con rinorrea hialina escasa y fiebre no cuantificada, cuadro que mejoró con tratamiento sintomático y antibióticos con recidivas cada 15 a 30 días. A los 18 meses sufrió exacerbación de los datos mencionados y se agregó vómito de contenido gástrico.

Acudió con un médico particular quien sospechó, tras una radiografía de tórax, tuberculosis, por lo cual inició tratamiento antifímico durante tres meses. Acudió al Instituto por persistencia de los síntomas. A su ingreso se encontraron: tiro intercostal bajo ocasional y en la radiografía de tórax (figura 1) patrón intersticial bilateral difuso de tipo reticulonodular; se decidió continuar con tratamiento antifímico como prueba terapéutica con baciloscopias y PPD negativos.

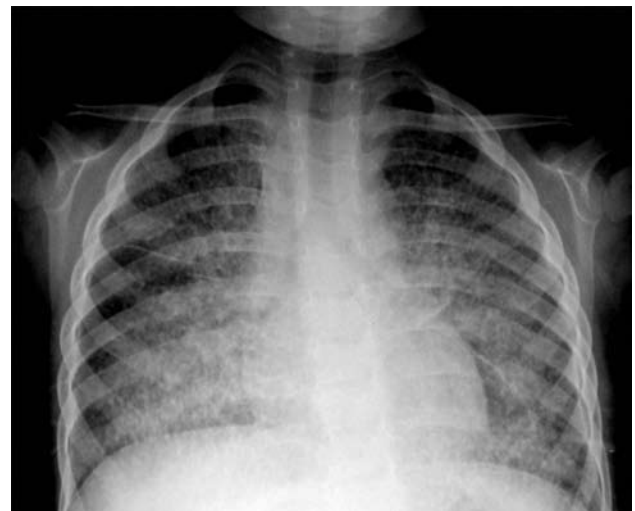


Figura 1. Radiografía de tórax anteroposterior al ingreso. Imagen sugerente de afección intersticial bilateral, difusa, simétrica, con patrón reticulonodular. Sin adenopatía hilar.

* Departamento de Patología.

** Departamento de Neumología y Cirugía de Tórax. Instituto Nacional de Pediatría.

Correspondencia: Dr. Peter Grube Pagola. Departamento de Patología. Instituto Nacional de Pediatría. Insurgentes Sur 3700-C, colonia Insurgentes Cuicuilco, CP 04530, México DF. Correo electrónico: grubejr78@gmail.com

Recibido: mayo, 2009. Aceptado: junio, 2009.

Este artículo debe citarse como: Grube-Pagola P, Carrasco-Daza D, Pérez-Fernández L, Alvarado-Rodríguez JE. Microlitiasis alveolar pulmonar, informe de un caso pediátrico con revisión de los casos en México. Patología Rev Latinoam 2009;47(3):242-5.

La versión completa (y a color) de este artículo también está disponible en: www.nietoeditores.com.mx

Siete meses después ingresó con datos de dificultad respiratoria y diagnóstico de neumonía adquirida en la comunidad. Se le realizó nueva radiografía de tórax con los mismos hallazgos, además de un nódulo puntiforme de aspecto cálcico, la TAC de tórax (figura 2) mostró patrón micronodular difuso bilateral y simétrico. Además, en el lóbulo superior derecho se observó imagen sugestiva de fibrosis y destrucción del parénquima pulmonar, por lo

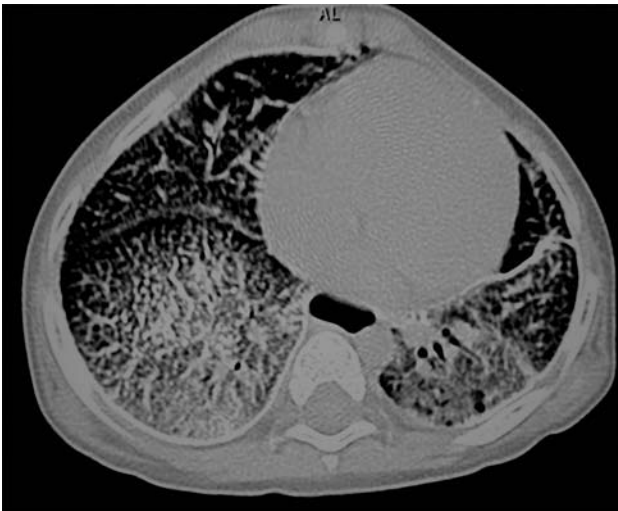


Figura 2. TAC de tórax de alta resolución con patrón micronodular, difuso, bilateral y simétrico, con imágenes nodulares confluentes en la proyección del segmento posterior del lóbulo superior derecho que sugieren fibrosis y destrucción del parénquima pulmonar.

que se decidió una toma de biopsia pulmonar por escisión; durante la cirugía se observó induración en el parénquima del lóbulo superior derecho sugestiva de destrucción pulmonar crónica, por lo cual se le practicó lobectomía superior derecha. Macroscópicamente, el espécimen era cónico con vértice superior, superficie opaca, fibrosa, de aspecto nodular (figura 3), marrón violáceo. Al corte era de consistencia arenosa con zonas amarillo ocre y marrón grisáceo. Los cortes histológicos mostraron abundantes depósitos de calcificaciones concéntricas laminares intraalveolares (figuras 4 y 5), que se extendían focalmente en el intersticio, positivas con la tinción de von Kossa. En el resto del parénquima se observó proliferación linfoide bronquial y bronquiolar con obliteración luminal y formación de centros germinales (figura 6); en otras zonas se observaron macrófagos lipoidizados. El diagnóstico histológico fue microlitiasis alveolar pulmonar con bronquiolitis folicular.

DISCUSIÓN

La microlitiasis alveolar pulmonar es una enfermedad pulmonar poco frecuente, se distingue por la acumulación en los espacios alveolares de nódulos microscópicos en forma de concreciones laminares y compuestos por fosfato cálcico. La describió, en 1856, Friedrich y la denominó: *corpora amylacea* o cuerpos laminares concéntricos en el

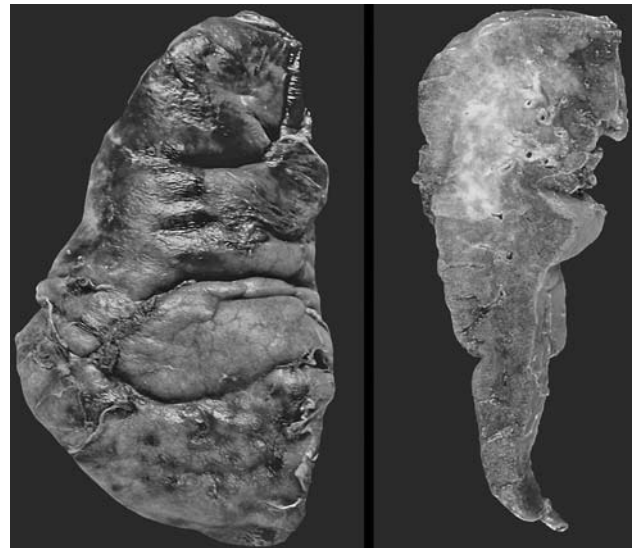

Figura 3. Fotografía macroscópica. Izquierda: aspecto externo; derecha: aspecto al corte.

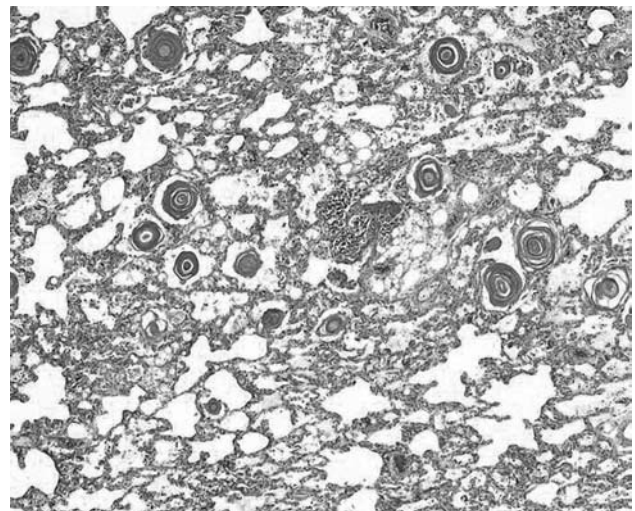


Figura 4. Microfotografía a gran aumento en la que se aprecian abundantes litos intralveolares.

parénquima pulmonar. El término microlitiasis alveolar pulmonar lo acuñó Pühr, en 1933.³ En la última revisión, Mariotta y colaboradores encontraron 576 casos. La enfermedad es más común en países europeos como Turquía, Bulgaria y Francia, entre otros.⁴ En México se han informado once casos, sólo uno de ellos en un paciente pediátrico, el resto corresponde a población adulta; el primer caso descrito en México fue en 1982 por Orea, y en sólo dos de los once casos informados hubo patrón familiar.⁵⁻⁷

Clínicamente, los pacientes pueden ser desde asintomáticos hasta cursar con insuficiencia respiratoria, los

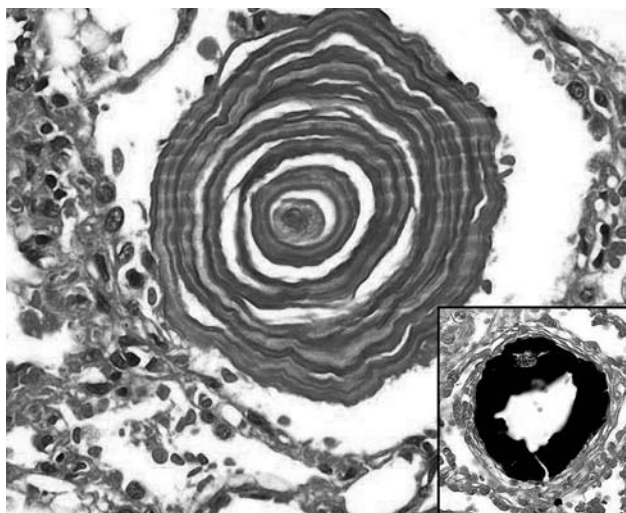


Figura 5. Microfotografía de un microlito, se observan las laminaciones concéntricas. En el recuadro tinción de von Kossa.

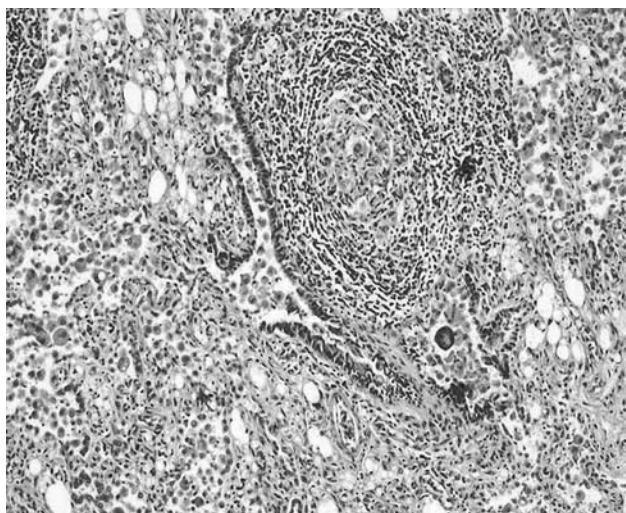


Figura 6. Microfotografía en la que se aprecia la luz del bronquiolo obstruida debido a folículos linfoides.

síntomas principales que acompañan a esta enfermedad son tos y disnea; aunque cuando la afectación es extensa y difusa pueden manifestarse como síntomas de insuficiencia respiratoria e, incluso, cardiopatía pulmonar.⁸⁻¹⁰ En niños, los síntomas son poco comunes; sin embargo, la tos es el síntoma principal. Se han descrito algunos casos en los cuales también hay hemoptisis, así como neumonitis intersticial linfoide, aunque la mayoría de los pacientes se ha diagnosticado debido al tamizaje realizado a familias en las cuales se conoce el antecedente de microlitiasis alveolar pulmonar.¹¹⁻¹²

Hasta hace algunos años, el origen de la microlitiasis alveolar pulmonar era desconocido y únicamente estaba bien establecido un patrón familiar de tipo autosómico recesivo. Los estudios moleculares describen una mutación en el gen *SCL34A2* localizado en el cromosoma 4p15. Este gen codifica un transportador de fosfato dependiente de sodio, el cual se encuentra afectado también en la microlitiasis testicular.^{2,13} Otra alteración descrita y relacionada con depósitos de calcio y microlitiasis alveolar pulmonar es la nefrocalcinosis.¹⁴

Las radiografías de tórax muestran generalmente infiltrado bilateral con micronódulos de calcosferitas habitualmente menores de 1 mm de diámetro, conocido como patrón en “tormenta de arena”.^{1,10} El diagnóstico diferencial por imagen en niños es principalmente con tuberculosis miliar, neumonía por varicela, infecciones fúngicas pulmonares, hemosiderosis pulmonar alveolar, pneumoconiosis, proteinosis alveolar y metástasis.¹¹

Los pulmones varían de consistencia de arenosos a duros debido a las calcosferitas, lo que hace difícil realizar el corte y ocasionalmente se requiere descalcificar. Histológicamente, los alvéolos están ocupados por calcosferitas, que son concreciones laminares con aspecto de capas de cebolla, están compuestas por fosfato cálcico, miden entre 250 y 750 μm ; las paredes alveolares pueden ser normales o mostrar diversos grados de fibrosis.^{10,15} El diagnóstico diferencial histológico debe realizarse con otros cuerpos intralveolares o calcificaciones pulmonares como son: cuerpos amiláceos, cuerpos azules, cuerpos de Schaumann, calcificaciones y osificaciones distróficas, así como calcificaciones metastásicas.¹⁶

En México se han informado hasta la fecha once casos,⁵ de los cuales encontramos información de diez casos. El primero fue reportado por Orea y colaboradores y se trató de un paciente masculino de 56 años de edad, valorado en el Instituto Nacional de Cardiología. Cursó con disnea de grandes esfuerzos que evolucionó hasta disnea de mínimos esfuerzos; en la radiografía de tórax tenía imagen micronodular muy fina. El diagnóstico se realizó mediante lavado bronquial y biopsia transbronquial.⁶

Los otros dos casos los reportaron Argüelles y col. y su importancia estriba en que se trató de dos hermanos, de 38 y 36 años de edad, hombre y mujer, respectivamente. El primero sufría esporádicamente tos y se valoró por traumatismo en hemitórax, las placas mostraron múltiples opacidades micronodulares de tinte cálcico, distribuidas

uniformemente en ambos campos pulmonares, el diagnóstico se hizo mediante biopsia pulmonar. La mujer era asintomática pero con estudios de imagen similares a los de su hermano.⁷

Vargas y col. tienen el mérito del seguimiento de siete casos, dos hombres y cinco mujeres, con edades entre 3 y 53 años, que fueron atendidos en el transcurso de 15 años en el Instituto Nacional de Enfermedades Respiratorias. Dos de estos casos fallecieron por insuficiencia respiratoria grave en su primer año de control; los cinco casos restantes padecieron hipoxemia crónica, y dos de ellos poliglobulia. Seis casos se diagnosticaron mediante biopsia pulmonar a cielo abierto y un caso mediante biopsia transbronquial.¹⁷

Nosotros concluimos que esta enfermedad es poco común en nuestro medio, como lo demuestran los escasos reportes en la bibliografía. Es importante saber que puede afectar a pacientes pediátricos, como nuestro caso, y que puede confundirse por hallazgos de imagen con tuberculosis, la cual es más común en nuestro medio; por lo que ante tuberculosis de difícil diagnóstico, es necesario realizar un lavado y una biopsia transbronquial adecuados para descartar microlitiasis alveolar pulmonar.

REFERENCIAS

1. Barbolini G, Rossi G, Bisetti A. Pulmonary alveolar microlithiasis. *N Engl J Med* 2004;347(1):69-70.
2. Huqun, Izumi S, Miyazawa H, et al. Mutations in the SLC34A2 gene are associated with pulmonary alveolar microlithiasis. *Am J Respir Crit Care Med* 2007;175(3):263-8.
3. Prakash UB. Pulmonary alveolar microlithiasis. *Semin Respir Crit Care Med* 2002;23(2):103-13.
4. Mariotta S, Ricci A, Papale M. Pulmonary alveolar microlithiasis: report on 576 cases published in the literature. *Sarcoidosis Vasc Diffuse Lung Dis* 2004;21(3):173-81.
5. Castellana G, Lamorgese V. Pulmonary alveolar microlithiasis. World cases and review of the literature. *Respiration* 2003;70(5):549-55.
6. Orea TA, Atencio C, Sandoval J, Lupi HE. Pulmonary alveolar microlithiasis. Study of pulmonary circulation. *Arch Inst Cardiol Mex* 1982;52(1):51-54.
7. Argüelles M, Quiñónez MG, Cicero R, Giacinti P. Pulmonary alveolar microlithiasis in two siblings. *Rev Invest Clin* 1993;45(6):593-6.
8. Moran CA, Hochholzer L, Hasleton PS, et al. Pulmonary alveolar microlithiasis. A clinicopathologic and chemical analysis of seven cases. *Arch Pathol Lab Med* 1997;121(6):607-11.
9. Volle E, Kaufmann HJ. Pulmonary alveolar microlithiasis in pediatric patients –review of the world literature and two new observations. *Pediatr Radiol* 1987;17(6):439-42.
10. Chan ED, Morales DV, Welsh CH, et al. Calcium deposition with or without bone formation in the lung. *Am J Respir Crit Care Med* 2002;165:1654-69.
11. Thapa R, Ganguly D, Ghosh A. Pulmonary alveolar microlithiasis. *Indian Pediatrics* 2008;45(2):154-6.
12. Jankovic S, Pavlov N, Ivkovic A, et al. Pulmonary alveolar microlithiasis in childhood: clinical and radiological follow up. *Pediatric Pulmonology* 2002;34:384-7.
13. Corut A, Senyigit A, Ugur SA, et al. Mutations in SLC34A2 cause pulmonary alveolar microlithiasis and are possibly associated with testicular microlithiasis. *Am J Hum Genet* 2006;79(4):650-6.
14. Brandenburg VM, Schubert H. Pulmonary alveolar microlithiasis. *N Engl J Med* 2003;348(16):1555.
15. Idiopathic interstitial pneumonia and other diffuse parenchymal lung diseases. In: Travis WD, Rosado-de-Christenson M, Colby TM, et al, editors. *Atlas of nontumor pathology. Non-neoplastic disorders of the lower respiratory tract*. Washington: The American Registry of Pathology, 2002;pp:196-8.
16. Cagle PT. Chronic interstitial pneumonias with specific histologic features. In: Saldana MJ. *Pathology of pulmonary disease*. Philadelphia: JB Lippincott, 1994;pp:349-51.
17. Vargas DC, Alonso MD, Mejía AME y col. Microlitiasis pulmonar alveolar. Experiencia de 15 años en el Instituto Nacional de Enfermedades Respiratorias (LXVI Congreso Anual de la Sociedad Mexicana de Neumología y Cirugía de Tórax. Guanajuato, 2007. Resúmenes de Trabajos Libres). *Neumol Cir Torax (México)* 2007;66(1):45.