

Nuevos métodos de enteroscopia: ¿alguna ventaja sobre la de doble balón?

ENRIQUE PÉREZ-CUADRADO MARTÍNEZ^a Y FEDERICO SORIA GÁLVEZ^b

^aHospital General Universitario Morales Meseguer. Murcia. España.

^bCentro de Cirugía de Mínima invasión Jesús Usón. Cáceres. España.

La enteroscopia de doble balón (EDB)¹ sustituyó a la enteroscopia intraoperatoria (EIO) como el estándar de referencia en intestino delgado (ID)^{2,3} y permitió su exploración total por vía oral (VO) o anal (VA)⁴ frente a la exploración parcial de la enteroscopia de pulsión⁵ (PE). Recientemente se han desarrollado dos nuevos métodos de enteroscopia flexible: la enteroscopia monobalón (SBE)⁶ y la espiral (SE)⁷. Mientras la SBE usa un solo balón en el sobretubo (a diferencia de la EDB, que tiene otro en el enteroscopio), la SE (sin balones) usa un sobretubo helicoidal rotatorio para avanzar.

ENTEROSCOPIA DE DOBLE BALÓN

Estándar de referencia actual. La metodología de trabajo de la DBE introducida en Europa por el grupo alemán de Wiesbaden⁸ mediante avance y retirada (*push and pull*) coordinado con inflado y desinflado sucesivo de los dos balones de enteroscopio y sobretubo (Fuji Film; Japón) se ha implantado en la mayoría de las unidades como primera línea de intervencionismo en ID

generalmente tras la cápsula endoscópica (CE), técnica diagnóstica de primera línea en la evaluación del ID². Al contrario que en la PE, en que la fuerza se transmite solamente con pulsión, la EDB incorporó el concepto de la retirada (*pull*) con tracción simultánea de sobretubo y enteroscopio con balones inflados, que produce rectificación y plegamiento de las asas de ID por fuera de ambos mientras se avanza⁸.

NUEVOS MÉTODOS DE ENTEROSCOPIA

La SBE⁶ (Olympus; Japón), sin embargo, usa un único balón en sobretubo y suple el del enteroscopio de la EDB con una maniobra de «gancho» (retroversión) y aspiración que permite el anclaje del extremo distal del endoscopio y maniobras de rectificación. La SE⁷ tiene un sobretubo de especial diseño con relieve helicoidal externo (DBS, Spirus; Estados Unidos) que permite el avance mediante la rotación horaria y se puede usar con distintos endoscopios dedicados (enteroscopios) o no (colonoscopia pediátrica). Otros sistemas de balones acoplables en paralelo por fuera del endoscopio con un catéter que infla un balón distal se han mostrado menos útiles. El escenario de la comparación de SBE⁹ y SE^{10,11} frente a EDB no es homogéneo porque se trata de dos accesos con distinta anatomía (VO y VA), longitud variable del ID del humano; en caso de SE, diferentes endoscopios para una misma técnica, y en el caso de DBE, tres distintos modelos con calibres externos y longitudes diferentes (enteroscopia «diagnóstica», «terapéutica» y colonoscopia de doble balón también útil en ID) (tabla 1). Los modelos animales usados para estudiar la profundidad de inserción y el entrenamiento tanto *in vivo* como *ex vivo* (en fresco) tienen li-

Puntos clave

- La enteroscopia de doble balón permanece actualmente como la técnica estándar de referencia para terapéutica en el intestino delgado.
- La enteroscopia de doble balón profundiza más que la enteroscopia monobalón o la enteroscopia espiral.
- Hay que seleccionar el enteroscopio más adecuado a cada caso y la vía según hallazgos de la cápsula endoscópica.
- El entrenamiento se realizará para vía oral y vía anal por un lado y para enteroscopia asistida por balón (enteroscopia de doble balón o monobalón) o espiral por otro.

Este trabajo se ha realizado parcialmente con soporte de los siguientes proyectos de investigación: «Enteroscopia de doble balón: seguridad del paciente», FFIS PI070712 (Instituto de Salud Carlos III, Ministerio de Sanidad y Consumo, España), 2007-2010, y «Enteroscopia de doble balón: estudio de pancreatitis aguda como lesión iatrogénica», BIO-MED 07/08-0019 (Consejería de Educación Ciencia e Investigación de la Región de Murcia, España), 2007-2010.

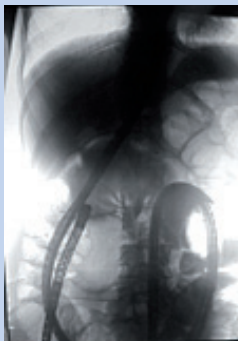


Figura 1. Enteroscopia de doble balón introducido por vía oral con progresión hasta colon ascendente.

mitaciones; tanto el perro¹² como el cerdo¹³. Este es el preferido en nuestro medio por razones éticoclegales, pero no es válido para la VA. A día de hoy no hay ningún estudio aleatorizado que compare los tres diferentes dispositivos¹⁴, por lo que con estas limitaciones las preguntas clave para la elección en la clínica de estos tres sistemas de enteroscopia flexible serían: ¿qué sistema se introduce más en ID?, ¿cuál es más rápido?, ¿cuál tiene menos complicaciones? y ¿cuál es más fácil de usar?

Profundidad de inserción

La metodología de estudio de la longitud alcanzada varía para las tres técnicas. Así, para EDB y SBE se usa durante la introducción la propuesta por May et al⁸ y para SE, se estima en retirada del sobretubo¹⁵. Para la VO, la EDB ha demostrado la exploración total de todo el ID hasta la válvula de Bahuin en un porcentaje variable del 10 al 40% de las exploraciones según series^{16,17} (fig. 1), mientras la SBE y SE excepcionalmente lo consiguen en situaciones especiales de menor longitud como edad pediátrica o resección previa de ID¹⁸. Además, para la SE hay una cierta limitación debida al grosor del sobretubo (tabla 1), que no consigue su introducción por VO en algunos casos o se dificulta su avance en situaciones anatómicas de «estrechez», como anillos esofágicos o ángulos duodenales pronunciados. Hay situaciones comunes como las adherencias posquirúrgicas que se pueden salvar mejor con un enteroscopio de fino calibre (DBE: EN-450P5, Fuji Film; Japón) (tabla 1) frente a otros de calibre superior (demás enteroscopios), aunque con la limitación de un canal de trabajo menor (sólo para instrumental accesorio de 1,8 mm). También hay que tener en cuenta que la exploración total del ID, en la práctica, mayoritariamente se combina mediante VO más VA (comprobandola mediante visualización

de un tatuaje), y con esta doble aproximación sí que es posible también con SBE y SE la exploración total, aunque en menor porcentaje de casos que con EDB⁹. Además, clínicamente no siempre es preciso visualizar toda la superficie mucosa del ID en presencia de lesiones difusas o dominantes o estenosis. Por ejemplo, ante un sarcoma de Kaposi con afección en CE de todo el ID (lesión difusa), la enteroscopia guiada por la CE demostró una lesión sangrante en yeyuno (lesión dominante) que se trató con enteroscopia flexible, con lo que cesó el sangrado, por lo que no fue preciso valorar el resto del ID. Hay además situaciones limitantes, como en caso de enfermedad de Crohn estenosante yeyunal con actividad, en que no es aconsejable su dilatación, y la exploración de ID es hasta dicha zona. Hay que contar además con los objetivos de la terapéutica; así, cuando la CE descarta lesiones ileales en un Peutz Jeghers o ante angiodisplasias múltiples pero que no afectan al íleon, la profundización de la enteroscopia VO en estos casos será hasta resecar los pólipos de más de 1 cm en el primer caso y hasta tratar con argón las máximas lesiones posibles VO, pero sin insistir en explorar el íleon (nuestro objetivo sería disminuir requerimientos transfusionales) en el segundo. El tatuaje de la distancia alcanzada tiene un papel importante para futuros controles. Además, la decisión es clínica influida por la comorbilidad de base. En general, si la intención es llegar lo más distalmente posible, la EDB tiene mayor profundidad de inserción¹⁷ y la SE parece ligeramente superior a SBE¹¹.

Tiempo de exploración

En cuanto a la rapidez, analizando el tiempo parcial de preparación de los dispositivos (mayor en EDB, porque se ha de colocar manualmente los balones del enteroscopio), es menor en SBE y SE. La VO es más fiable para medir el tiempo total, porque con la VA en casi la cuarta parte de los casos no se puede pasar la válvula Bahuin (o se usa mucho tiempo para su canulación). La SE se ha mostrado más rápida en tiempos totales^{7,15} (45 min), que DBE (70 min)¹⁹, aunque no significativamente más rápida que SBE¹¹, pero la limitación real para validar estos datos sería saber qué profundidad se ha alcanzado, cuestión no totalmente resuelta con la medición secuencial de longitud usada por el grupo de Wiesbaden⁸, o la medición de la inserción del sobretubo de Li et al²⁰ (5 cm de avance de este equivalen a 40 cm de avance del enteroscopio en una serie con comprobación quirúrgica). Hay que considerar también el hecho de que la insuflación con CO₂ disminuye tiempos y molestias tras la exploración y aumenta la longitud explorada frente al aire ambiental con todos los sistemas de enteroscopia²¹, aunque a falta de confirmación de estudios experimentales, es previsible que la EDB y la SBE

Tabla 1. Características de los enteroscopios flexibles y sobretubos

Tipo	Longitud (mm)	Grosor externo (mm)	Diámetro canal (mm)	Balones	Sobretubo (mm)
DBE-p, EN-450P5	2.000	8,5	2,2	2 (látex)	1.350/12,2
DBE-t, EN-450T5	2.000	9,4	2,8	2 (látex)	1.350/13,2
DBC(f), EC-450P5	1.520	9,4	2,8	2 (látex)	950/13,2
SBE	2.000	9,2	2,8	1 (silicona)	1.320/13,2
SE	Variable	Variable	Variable	No	1.300/17,5

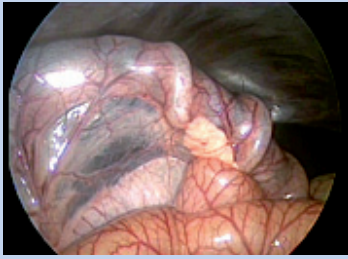

Figura 2. Primera porción de duodeno descendente con páncreas (modelo animal porcino). Se objetiva la tracción del mesoduodeno y el páncreas del SE en su avance y también las zonas de isquemia que causan sus anillos, de gran grosor.

se vean más favorecidas por la insuflación con CO₂, ya que la forma de avanzar de estas depende más del aire intraluminal que en la SE.

Complicaciones

Son un aspecto importante que analizar en los nuevos métodos de endoscopia. En cuanto a la inserción en sí misma, el eje mesentérico, de unos 13 cm en el humano, es un factor limitante, y no están suficientemente estudiadas sus alteraciones durante la enteroscopia, si bien datos preliminares de nuestro grupo²² con control laparoscópico indican mayor daño con SE que con EDB (fig. 2). Las complicaciones totales de la EDB (1,7%) son superponibles a las de la endoscopia convencional terapéutica en un estudio multicéntrico²³ con 10 centros de cuatro continentes sobre 2.362 exploraciones, con 40 complicaciones, fundamentalmente ligadas a terapéuticas como polipectomía de grandes pólipos, etc. La perforación en EDB diagnóstica (0,06%) y total (0,3%) y la hemorragia (0,06% y 0,8%), son las complicaciones principales y persiste la incógnita del mecanismo fisiopatológico en las pancreatitis post-EDB, con baja incidencia (0,3%). Las complicaciones de la SE sobre 1.750 pacientes, en un estudio de Akerman et al²⁴, muestran perforaciones en el 0,34% (6 casos), y las de SBE parecen ser similares que con EDB^{11,15}. En determinados casos de urgencia anestésica durante una exploración por VO que precise retirada del enteroscopio y sobretubo, esta maniobra se ve dificultada en la SE²² (no en EDB ni SBE) por tener que realizar movimientos de rotación antihoraria frente a la extracción simple tras desinflado de balones en los otros dos sistemas. Se ha descrito infrecuentemente invaginación de ID tras SE²⁴, pero no con DBE²³ ni SBE. Hay que tener precaución en los alérgicos al látex (en la composición de sobretubo y balones) en caso de DBE.

Curva de aprendizaje

Es similar y aceptable para las tres técnicas^{8,13,25}, pero específica de cada una (EDB y SBE por un lado y SE por otro). En cuanto a la facilidad de uso, la diferencia radica en el manejo del sistema de manometría para control de presiones de balones y las maniobras de introducción y retirada para EDB y SBE por un lado, y la maniobrabilidad instrumental más difícil para SE en la introducción VO y paso por duodeno, por otro. Determinadas situaciones pueden requerir específicamente EDB, como la desinvaginación de pólipos de ID en síndrome

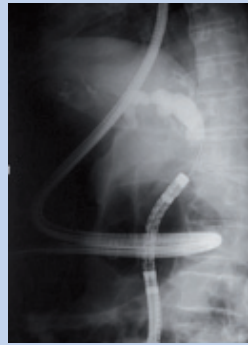

Figura 3. ERCP con endoscopio de doble balón en intestino delgado operado (montaje Y de Roux).

de Peutz Jeghers (con el balón del enteroscopio) o la técnica de Kato²⁶ para el relleno de fistulas tras instilar contraste entre ambos balones.

CONCLUSIONES

Tenemos un panel de técnicas de enteroscopia flexible que abarca PE, EDB (tres enteroscopios distintos), SBE y SE. El objetivo será llegar a la lesión por la vía más adecuada (más cercana, dirigida por la CE) y con el mayor canal de trabajo posible (por ello, la PE sin sobretubo es aún hoy válida para lesiones únicas a tratar en yeyuno proximal). Es recomendable el entrenamiento tanto del personal médico como de enfermería, que se asemeja en DBE y SBE, pero no así en SE. Son precisas mejoras en el material accesorio (muchas veces no dedicado a enteroscopia). La selección del mejor instrumento disponible para cada caso será imprescindible al sentar su indicación, por ejemplo, colonoscopia de doble balón, algo más corto pero con canal terapéutico en caso de montaje Y de Roux para ERCP (fig. 3). Todas las técnicas de enteroscopia mencionadas tienen vigencia a día de hoy y se requieren más estudios prospectivos comparativos en animales y humanos. La EDB es la que muestra actualmente mejor perfil general y permanece como estándar de referencia.

BIBLIOGRAFÍA



● Importante ●● Muy importante

■ Ensayo clínico controlado

1. Yamamoto H, Sekine Y, Sato Y, Higashizawa T, Miyata T, Iino S, et al. Total enteroscopy with a nonsurgical steerable double-balloon method. *Gastrointest Endosc.* 2001;53:216-20.
2. ● Pohl J, Blancas JM, Cave D, Choi KY, Delvaux M, Eil C, et al. Consensus report of the 2nd International conference on double balloon enteroscopy. *Endoscopy.* 2008;40:150-60.
3. ●● Pohl J, Delvaux M, Eil C, Gay G, May A, Mudler C, et al; the ESGE Clinical Guidelines Committee. European Society of Gastrointestinal Endoscopy (ESGE) Guidelines: flexible enteroscopy for diagnosis and treatment of small-bowel diseases. *Endoscopy.* 2008;40:609-18.
4. Gay G, Delvaux M, Fassler I. Outcome of capsule endoscopy in determining indication and route for push-and-pull enteroscopy. *Endoscopy.* 2006;38:49-58.

5. Pérez-Cuadrado E. Videoenteroscopia oral: un estudio prospectivo de 30 casos. *Rev Esp Enferm Dig.* 1996;88:9-15.
6. Tsujikawa T, Saitoh Y, Andoh A, Imaeda H, Hata K, Minematsu H, et al. Novel single-balloon enteroscopy for diagnosis and treatment of the small intestine: preliminary experiences. *Endoscopy.* 2008;40:11-5.
7. Akerman PA, Agrawal D, Cantero D, Pangtay J. Spiral enteroscopy with the new DSB overtube: a novel technique for deep peroral small-bowel intubation. *Endoscopy.* 2008;40:974-8.
8. May A, Nachbar L, Schneider M, Neumann M, Ell C. Push-and-pull enteroscopy using the double-balloon technique: method of assessing depth of insertion and training of the enteroscopy technique using the Erlangen Endo-Trainer. *Endoscopy.* 2005;37:66-70.
9. ●● May A, Farber M, Aschmoneit I, Pohl J, Manner H, Lotterer E, et al. **Prospective multicenter trial comparing push and pull enteroscopy with the single and double balloon techniques in patients with small bowel disorders.** *Am J Gastroenterol.* 2010;105:575-81.
10. Frieling T, Heise J, Sassenrath W, Hülsdonk A, Kreysel C. Prospective comparison between double-balloon enteroscopy and spiral enteroscopy. *Endoscopy.* 2010;42:885-8.
11. Khashab M, Lennon AM, Dunbar KB, Signh VK, Chandrasekhara V, Giday S, et al. A comparative evaluation of single-balloon enteroscopy and spiral enteroscopy for patients with mid-gut disorders. *Gastrointest Endosc.* 2010;72:766-74.
12. López Albers O, Rojo D, Sarriá R, Soria F, Pérez-Cuadrado E, Latorre R. Morphometry of the canine intestine with reference to the use of double balloon endoscopy. *Vet J.* 2010 Oct 11. [Epub ahead of print].
13. Pérez-Cuadrado E, Latorre R, Carballo F, Pérez-Miranda M, Martín A, Shanabo J. Training and new indications for double balloon enteroscopy. *Gastrointest Endosc.* 2007;66:S39.
14. Ross A. Diving deeper into the small bowel: a comparison of spiral and single-balloon enteroscopy. *Gastrointest Endosc.* 2010;72:773-4.
15. Morgan D, Upchurch B, Draganov P, Binmoeller K, Hasluszka O, Jonnalagadda S, et al. Spiral enteroscopy: prospective US multicenter study in patients with small-bowel disorders. *Gastrointest Endosc.* 2010;72:992-8.
16. ● Di Caro S, May A, Heine DG, et al. **The European experience with double-balloon enteroscopy: indications, methodology, safety, and clinical impact.** *Gastrointest Endosc.* 2005;62:545-50.
17. Pérez-Cuadrado E, Esteban P, Shanabo J. Enteroscopia oral hasta ciego. *Rev Esp Enf Dig.* 2007;99:351.
18. Kramer RE, Brumbaugh DE, Soden J, Capocelli KE, Hoffenberg EJ. First successful antegrade single-balloon enteroscopy in a 3-year-old with occult GI bleeding. *Gastrointest Endosc.* 2009;70:546-5.
19. Pérez-Cuadrado E, Más P, Hallal H. [Double balloon enteroscopy: a descriptive study of 50 explorations]. *Rev Esp Enferm Dig.* 2006;98:73-81.
20. Li X, Dai J, Chen HM, Zhuang J, Song Y, Gao YJ, et al. A novel modality for the estimation of the enteroscope insertion depth during double-balloon enteroscopy. *Gastrointest Endosc.* 2010;72:999-1005.
21. Domagk D, Bretthauer M, Lenz P, Aabakken L, Ullerich H, Maaser C, et al. Carbon dioxide insufflation improves intubation depth in double-balloon enteroscopy: a randomized, controlled, double-blind trial. *Endoscopy.* 2007;39:1064-7.
22. Soria F, Morcillo E, Sarria R, Carballo F, Pérez-Cuadrado E. Experimental laparoscopic evaluation of DBE vs SPE in animal model. *Dig Endosc.* 2010 [en prensa].
23. ●● Mensink P, Haringsma J, Kucharzik T, Cellier C, Pérez-Cuadrado E, Monkmüller K, et al. **Complications of double balloon enteroscopy: a multi-centre survey.** *Endoscopy.* 2007;39:613-5.
24. Akerman P, Cantero D. Severe complications of Spiral Enteroscopy in the First 1750 patients. *Gastrointest Endosc.* 2009;69:AB127.
25. Buscaglia JM, Dunbar KH, Okolo P. The spiral enteroscopy training initiative: results of a prospective study evaluating the Discovery SB overtube device during Small Bowel enteroscopy. *Endoscopy.* 2009;41:194-9.
26. Kato H, Takabayashi N, Miyagi S, Watanabe T, Saturada S, Ozawa M, et al. Evaluation for enterography with Double-Balloon Enteroscopy for patients with Crohn's disease —Introduction for new method Double-Balloon Sandwich Fistulography using overtube-attachment Backflow-preventing cap. *Gastrointest Endosc.* 2007;65:AB342.