脳卒中の外科 **15**：123～128，1987

原　著

動脈瘤処置後に再出血または再増大を示した症例について

藤井　聡,[*1] 藤津　和彦,[*1] 持松　泰彦,[*1] 林　明宗[*1]
桑原　武夫,[*1] 千葉　康洋,[*2] 中島　麓,[*3] 金　一宇[*4]
坪根　亨治,[*5] 藤野　英世[*6]

Rebleeding or Regrowth of Cerebral Aneurysms After Surgical Treatment

Satoshi Fujii, M.D.,[*1] Kazuhiko Fujitsu, M.D.,[*1] Yasuhiko Mochimatsu, M.D.,[*1] Akimune Hayashi, M.D.,[*1] Takeo Kuwabara, M.D.,[*1] Yasuhiro Chiba, M.D.,[*2] Fumoto Nakajima, M.D.,[*3] Ilu Kim, M.D.,[*4] Kyouji Tsubone, M.D.,[*5] and Hideyo Fujino, M.D[*6]

*Department of Neurosurgery, [*1]Yokohama City University School of Medicine, Yokohama, [*2]Kanagawa Rehabilitation Center, Atsugi, [*3]Odawara City Hospital, Odawara, [*4]Nishiarai Hospital, Tokyo, [*5]Ushioda Hospital, Yokohama, and [*6]Yokosuka Kyousai Hospital, Yokosuka, Japan*

Summary : During the last 17 years, we have had 15 cases of aneurysmal regrowth or rebleeding after direct surgical treatment. In this paper, we have divided the cases into five groups according to the cause of rebleeding or regrowth, and have discussed some of the problems in each group.

Group 1 : Incomplete clipping or wrapping ; eight cases

Most of the cases in this group had undergone initial operation more than ten years before, and incomplete obliteration of the aneurysms was attributable largely to immaturity of technical skill. Most of the recent cases had anterior communicating or internal carotid artery aneurysms, the necks of which were unusually broad and did not easily accept a clip or a combination of clips. Based on the length of interval after operation, recurrent hemorrhage was divided into early (5 to 15 days after initial operation) and late (5 to 16 years) rebleeding. Early rebleeding appeared to occur when the "responsible" or "ruptured" bleb escaped clipping. In late rebleeding it was assumed that incompletely clipped necks took some time to develop an aneurysmal sac and eventually to rupture.

Group 2 : Mycotic aneurysm ; 1 case

Mycotic aneurysms often occur multiply in a single case and, for this reason, four-vessel study is mandatory to prevent recurrent hemorrhage.

Group 3 : Traumatic aneurysm ; 1 case

Two traumatic aneurysms occurred in a single case after operation for a large pericallosal artery aneurysm. Avulsion of small cortical branches from the pericallosal artery during the initial operation was responsible for these aneurysms, which bled soon after the initial operation. Use of an encircling clip should be considered whenever a tear of the arterial wall appears to be large enough to produce a postoperative traumatic aneurysm.

Group 4 : Aneurysmal development at a site other than the original ; 3 cases

We retrospectively and precisely reviewed initial angiograms in this group and discovered that small aneurysms had already been present in the initial angiograms. These aneurysms grew larger

Key words :
- cerebral aneurysm
- rebleeding
- regrowth
- postoperative

[*1]横浜市立大学　脳神経外科，[*2]神奈川リハビリテーションセンター　脳神経外科，[*3]小田原市立病院　脳神経外科，[*4]西新井病院　脳神経外科，[*5]汐田病院　脳神経外科，[*6]横須賀共済病院　脳神経外科

and evetually bled after periods of 2 to 11 years. From these experiences we believe that incidental small aneurysms discovered in SAH patients should be clipped, if there is a clippable neck, at the earliest possible chance after the initial operation.

Group 5 : Regrowth and rebleeding after complete clipping. ; 2 cases

In some rare cases we found that a portion of the aneurysmsmal neck was very thin and this portion also involved the wall of the parent artery. In these cases convetional clipping of the aneurysmal neck dose not always ensure against regrowth or rebleeding of the original aneurysm. Application of an encircling clip or clip placement involving a portion of the parent artery, should be considered in such cases.

はじめに

嚢状動脈瘤に対する手術法は，手術用顕微鏡および各種クリップの改良により，近年格段の進歩がみられ，その遠隔成績も良好なものになっている．しかしながら，数多くの手術が行われるにつれ，少数ながら再発例が経験されるようになった[1)~6)]．そこで，著者らの経験した再発例について，原因別に分類し，その問題点を検討したので報告する．

対象および症例

昭和60年12月までに横浜市立大学脳神経外科ならびに関連施設において，経験された脳動脈瘤直達手術後に再出血または再増大を示した症例は **Table 1** に示すごとく15例あった．proximal ligation または trapping のみ施行した症例は除外してある．これらの症例を原因別に分類すると5群に分けられた．

Table 1 Summary of total cases

Case	Age	Sex	Location	Procedure of initial op.	Time interval from initial op to rebleeding	
1) Incomplete clipping or wrapping						
1	53	M	ACA	wrapping	16 years	S.44
2	41	M	MC	clipping	12 years	S.45
3	65	F	IC-PC	wrapping +IC ligation	9 years	S.49
4	45	M	ACA	clipping	15 days	S.50
5	58	F	IC	wrapping	10 days	S.50
6	42	M	ACA	clipping	5 years	S.52
7	43	F	IC-PC	clipping	5 days	S.54
8	53	M	ACA	clipping	12 days	S.59
2) Traumatic aneurysm						
9	50	M	AC distal (large)	clipping	14 days	
3) Mycotic aneurysm						
10	18	F	ACA	clipping	1 year	ECD
4) Aneurysmal development at the site other than the original one						
11	52	F	AC distal	MC clipping	4 years	
12	53	F	IC-PC	ACA clipping	6 years	
13	52	F	IC-PC	MC clipping	7 years	
5) Regrowth after complete clipping						
14	45	F	IC-PC	clipping	9 years	
15	48	F	IC-PC	clipping	6 years	

1）incomplete clipping または wrapping によるもの　8例
2）外傷性動脈瘤によるもの　1例
3）細菌性動脈瘤によるもの　1例
4）初回手術と異なる部位に動脈瘤の新生をみたもの　3例
5）complete clipping を確認したのち，同部位に再発をみたもの　2例

各群につき症例を提示し，述べる．

1）incomplete clipping または wrapping によるもの

Table 1 に示すごとく8例あり，初回手術の時期についてみると，8例中5例は10年以上前に手術が行われた症例である．その時期ではいずれの部位にも同頻度にみられた．それ以降の症例は3例と少なくなり，前交通動脈瘤に多くみられた．

初回手術より再出血までの期間は **Table 2** のごとくに2群に分かれ，平均10日目に再出血がみられた早期出血群と，平均10年目に再出血がみられた晩期出血群に分けられ，おのおの4例ずつ認められた．

症例8は早期再破裂を示した症例で，前交通動脈瘤症例であり，**Fig. 1 a** に再出血の血管撮影所見を示す．bleb が残っていたと思われ，12日目に再出血を呈した．症例2は晩期再破裂を示した症例で **Fig. 1 b** に再出血時の血管撮影所見を示す．中大脳動脈瘤処置12年後に再出血がみられ，血管撮影上，neck より新たな dome の形成がみられ，dome の先端に bleb があり，同部より出血がみとめられたものと思われた．

2）手術操作による外傷性動脈瘤によるもの

症例は AC-distal のlarge aneurysm の症例であり，処置

Table 2 Time interval from initial op. to rebleeding in incomplete clipping or wrapping

Group	Time interval (Mean)	No. of cases
A	5~15 days (10.4 day)	4
B	5~16 years (10.4 years)	4

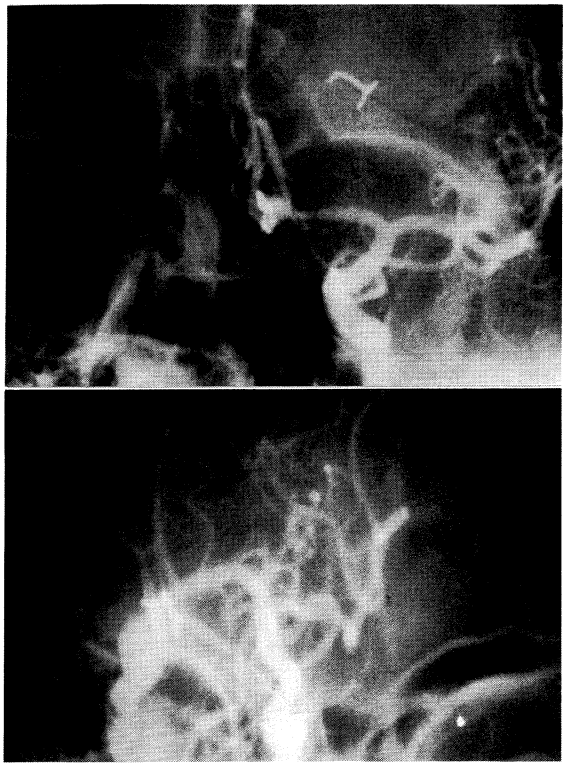

Fig. 1 **a:** (early rebleeding): Case 8. ACA aneurysm 12 days after initial operation.
b: (late rebleeding): Case 2. MC aneurysm 12 years after initial operation.

後の経過を **Fig. 2** に示す．初回手術後14日目に再出血を生じたが，peri-callosal artery からの小動脈引き抜きによる動脈壁の穿孔に起因するものと思われた．

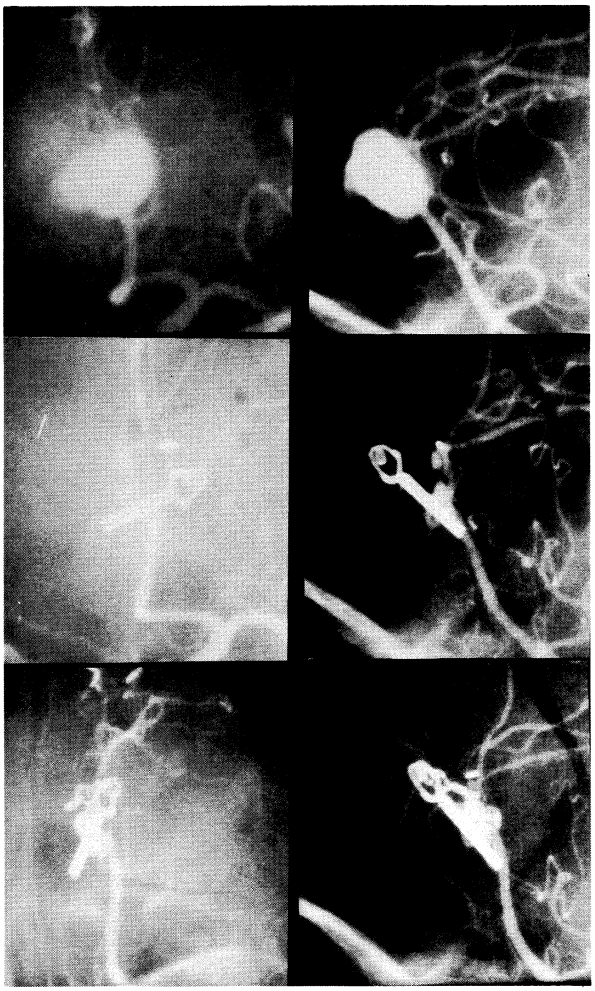

Fig. 2 Case 9. Post operative traumatic aneurysm.

3）細菌性動脈瘤によるもの

症例は心内膜欠損症の既往があり，18歳のとき，前交通動脈破裂を起こしたが，破裂前に髄膜炎が先行し，術中所見でも，前交通動脈が全体に赤色で broad neck であり，Heubner' artery の起始部まで膨隆していた．初回手術より1年後に中大脳動脈領域の小動脈瘤の破裂で死亡した．

4）初回手術と別個の部位に動脈瘤の新生をみたもの

3例は初回手術より4～7年の間に，別の箇所の動脈瘤が発生し出血を起こしている．いずれの症例も，**Fig. 3** のごとく retrograde に血管撮影を検討すると，経過中小動脈瘤を疑わせる所見が発見されている．

5）complete clipping が確認されたのち，同部位に再発をきたしたもの

この群は動脈瘤 neck clipping の信頼性にかかわる問題であり，経過を詳述する．

Fig. 4 に示す症例は48歳のとき，IC-PC aneurysm に対して neck clipping をうけ，complete clipping を確認し，社会生活に復帰していた．5年後，再出血を起こし，転居先の掛川市民病院に入院した．同院で行った血管撮影では，同部位に large aneurysm が形成されていた．不幸な転帰をたどり，剖検をうけたが，clip は dome に偏在しており，使用した clip は temporary clip であったとのことであった．

Fig. 5 に示す症例は45歳のとき，IC-PC aneurysm に対して neck clipping をうけ，complete clipping を確認した．その1年半後，同側の中大脳動脈瘤が破裂し，血管撮影を再検すると，すでに C_1 portion がやや太くなっていた．社会復帰していたが，初回手術より9年後に反対側の中大脳動脈瘤が破裂し，再々入院した．その際の血管撮影所見では，C_1 portion 自体が不規則に膨隆していた．中大脳動脈瘤の出血は血腫を形成し，予後は不良となっている．

考　案

脳動脈瘤直達手術後の再出血はまた再増大例を以下のご

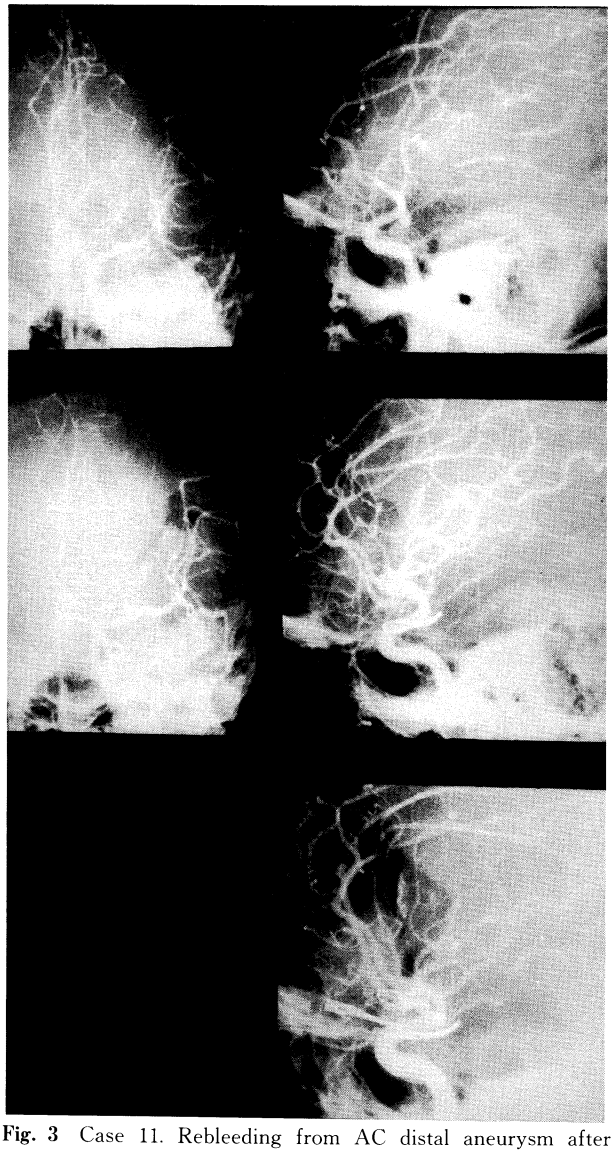

Fig. 3 Case 11. Rebleeding from AC distal aneurysm after operation for MC aneurysm.

とく分類し，各群について考察した．

1．incomplete clipping または wrapping

症例でも述べたごとく，10年以上前の症例が多いが，この時期の技術的未熟が主因をなしている．それ以降の症例では，前交通動脈また前大脳動脈，および内頸動脈瘤に多い．内頸動脈瘤では，内頸動脈の後方の確認が不十分な場合 bleb の一部が残る可能性がある．前交通動脈瘤では neck 近くで fundus と異なる方向に向く bleb に注意を要すると思われた．

再出血の時期については，Drake ら[7)8)]は early rebleeding と late rebleeding に分けているが，われわれの症例でも明らかに2群に分けることができた．再破裂時の血管撮影所見からこの2群の破裂時期の違いを考察すると，early rebleeding は，bleb の一部または破裂部以外の bleb を残した場合，hemodynamic stress が直接この bleb にかかり，早い時期に再破裂が起こると思われる．一方，late rebleeding は bleb 以外のneck を残した場合，残った動脈瘤が hemodynamic stress により成長し，bleb が形成されるまでである程度の時間を要するためと考えられた．この点に関しては，Ferguson[1)]，大原ら[10)]は，小動脈瘤から破裂に至るまでの動脈瘤壁の変化について報告しているが，同様の機序によると思われた．

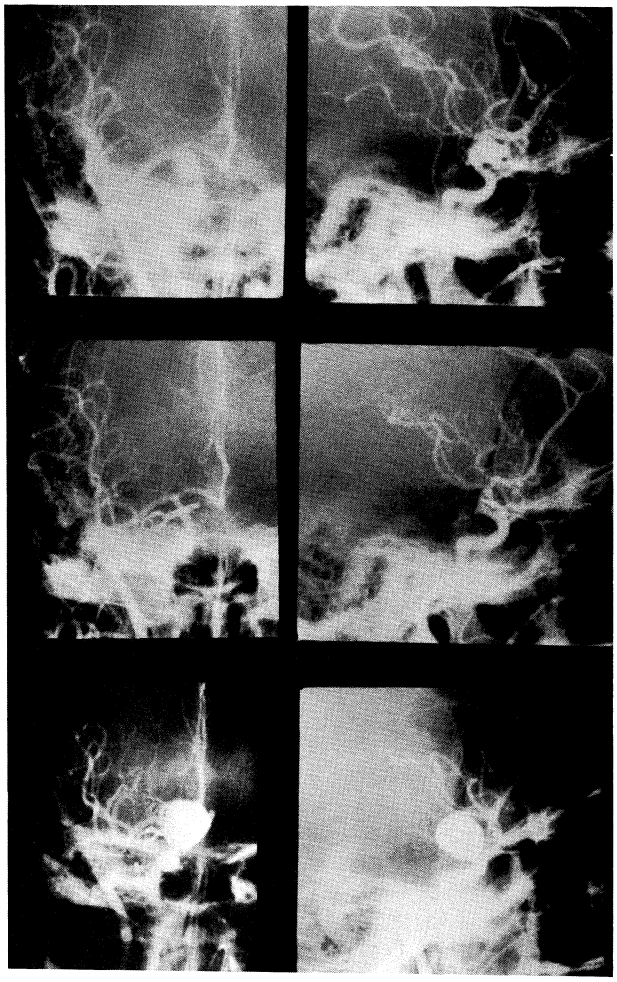

Fig. 4 Case 15. Rebleeding from IC-PC aneurysm 5 years after complete clipping.

2．traumatic aneurysm

術中操作により動脈壁の損傷が加わる可能性がある．temporary clip, 特に初期の Heifetz clip を用いた場合 scissors effect により壁が損傷され rupture を起こした報告[1)]が見られているが，われわれの症例には，temporary clip 使用によるものは見られなかった．同時期に脳腫瘍などによる traumatic aneurysm の rupture によると思われる症例が見られたが，いずれも2週間以内の早期に出血をきた

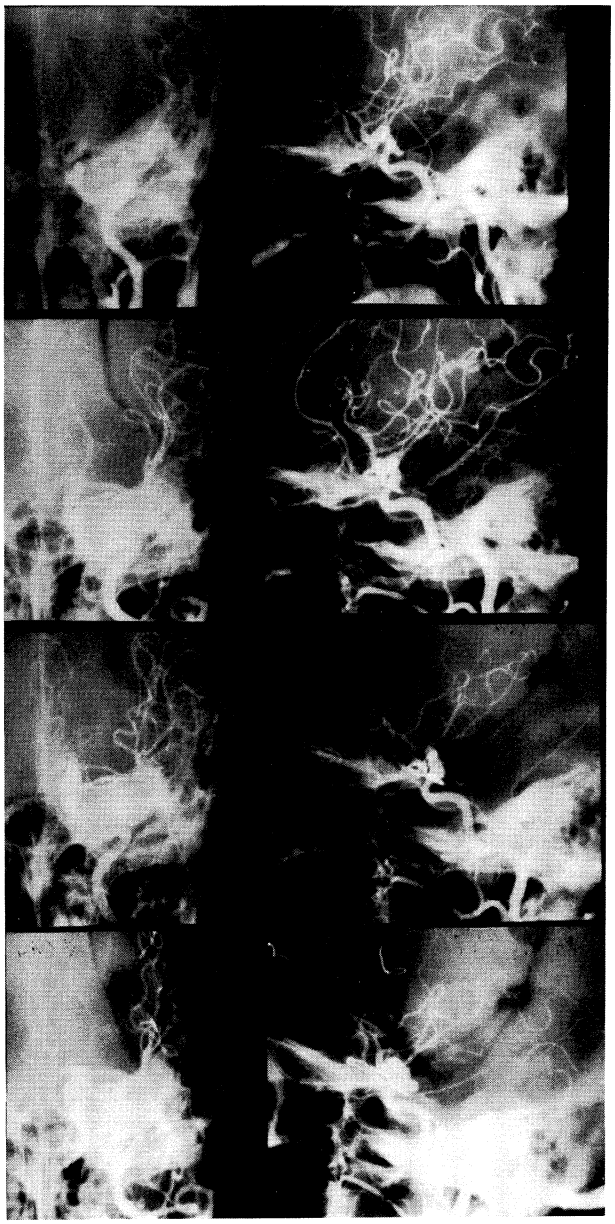

Fig. 5 Case 14. Regrowth at C_1–C_2 portion 9 years after complete clipping at the IC-PC aneurysm.

しており，動脈壁の損傷に対する処置の重要性が再認識された．

3．mycotic aneurysm

mycotic aneurysm 自体，先天性心疾患に合併することが多いが，本例でも11歳時に心内膜欠損症で手術をうけており，このような症例では常に多発することを念頭におくべきと思われた．

4．初回手術と別の箇所の新生

今回の症例はいずれも retrograde に血管撮影所見を検討すると小動脈瘤が疑われた．一般に脳動脈瘤は径 4mm を境に破裂の危険が高まるといわれている[2)3)4)]が，血管撮影上認められたものは，処置が必要と思われた．

また，同時期に血管撮影では認められずに，術中偶然に発見された小動脈瘤が7例あり，いずれも neck が形成されていなかったので，wrapping のみ行い，平均4.7年の follow-up で再出血はみられていない．wrapping のみで安全か否かは 1)群の晩期再発例が平均10年であったことより断定は困難と思われるが，今後の検討を重ねたい．

5．complete clipping 確認後の同部位での再発

脳動脈瘤 neck clipping 後に同部位に再発をした症例は近年，報告が増加し neck clipping の信頼性にもかかわる，重要な問題である．

症例15については使用した clip が temporary clip だったことにより clip の圧の適性が問題となる．動脈瘤は neck clipping 後3週間ですでに器質化するといわれている[14)]が，初回手術1週間後に完全に消失した動脈瘤が長期をへて再発したことは temporary clip の誤使用があったにせよ興味ある問題である．他方，術中所見で，neck が強固でなく親動脈から neck の起始部にかけて赤色となっている症例に遭遇することがあるが，本症例もそのような症例であった可能性もある．

症例14は，症例15とはまた異なった機序により再発したように思われる．福田らは，脳動脈瘤が多発し，内頸動脈から中大脳動脈まで megadolicho artery 様に拡大した症例を報告している[15)]が，症例14もこれに類似した症例であると思われた．

これらの症例に対する処置が問題となるが，親動脈を含む形で clipping を行ったり，encircling clip を併用したり，その他，種々の工夫が必要で，個々の症例に応じた術中の適切な判断が重要と思われた．

文　献

1) McKissock W：Recurrence of intracranial aneurysm after excision. J Neurosurg **23**：547-548, 1965
2) 蛯名国彦，岩淵　隆，鈴木重晴，ほか：動脈瘤クリップ後の再発．脳神経外科 **10**：195-201, 1982
3) Drake CG. Allcock JM：Postoperative angiography and the "slipped" clip. J Neurosurg **29**：683-689, 1973
4) 浅利正二，国塩勝三，角南典生，ほか：クリッピング後その近傍に発生し極めて短期間に破裂に至った脳動脈瘤．脳神経外科 **14**：1151-1158, 1984
5) 鮫島寛次，溝上　徹，牛久保行男，ほか：脳動脈瘤術後長期再発例の検討．脳神経外科 **12**：873-881, 1984
6) 関貫聖二，岡島和弘，佐藤浩一，ほか：脳動脈瘤クリッピング後の再発．脳神経外科 **13**：1357-1362, 1985
7) Drake CG, Vanderlinden RG：The late consequences of incomplete surgical treatment of cerebral aneurysms. J Neurosurg **27**：226-238, 1976

8) Drake CG, Friedman AH, Peerless SJ：Falied aneurysm surgery. J Neurosurg **61**：848-856, 1984
9) Ferguson GG：Physical factors in the initiation, growth, and rupture of human intracranial saccular aneurysms. J Neurosurg **37**：666-677, 1972
10) 大原宏夫，鈴木二郎：脳動脈瘤の発生，破裂，修復及び発育に関する臨床病理学的研究．脳と神経 **23**：1103-1114, 1977
11) Alexander E Jr, Adams JE, Davis CH Jr：Complication in the use of temporary intracranial arterial clip. J Neurosurg **20**：810-811, 1963
12) 佐藤　壮，小沼武英，鈴木二郎：脳動脈瘤直接手術不十分例の検討．脳と神経 **23**：157-162, 1971
13) 池田清延，早瀬秀男，林　　実，ほか：前脳動脈瘤病変と脳動脈瘤の新生．脳神経外科 **12**：1151-1158, 1984
14) 蛯名国彦：長期クリッピング，結紮による頭蓋内血管壁の経時的，組織学的変化．脳神経外科 **8**：343-354, 1980
15) 福田光典，杉山義昭，川崎昭一，ほか：Coating 手術後 8 年間で巨大に発育し，かつ多くの血管異常を合併した脳動脈瘤の 1 例．脳神経外科 **8**：773-779, 1980