症例報告

腹腔鏡手術術後 ドレーン抜去時に発生した卵管ポートサイトヘルニアの一例

東京大学医学部附属病院　女性診療科・女性外科
松尾光徳、高村将司、長嶋菜月、原口広史、原田美由紀、
甲賀かをり、藤井知行、大須賀　穣

Port site fallopian tube hernia after laparoscopic surgery

Mitsunori Matsuo, Masashi Takamura, Natsuki Nagashima, Hiroshi Haraguchi,
Miyuki Harada, Kaori Koga, Tomoyuki Fujii, Yutaka Osuga
Department of Obstetrics and Gynecology, Faculty of Medicine, The University of Tokyo, Hongo, Bunkyo, Tokyo, Japan.

Abstract

A port site hernia is a rare complication, which occurs in 0.5% of patients after laparoscopic surgery. We report a case of a port site fallopian tube hernia, a complication that occurred due to the removal of an 8 mm intraperitoneal drain placed on the port wound.

A 38-year-old non-parous woman, suffering from primary infertility, underwent a laparoscopic myomectomy for a uterine intramural leiomyoma (3.5 cm). Four ports (a 12 mm navel port for the camera, 5 mm ports for the left side and center of the lower abdomen, and a 12 mm right side port) were placed for the operation. The intraoperative course was smooth and 2 myomas (30 g) were removed. An intraperitoneal low-pressure suction drain (8 mm) was placed on the left side port wound. On the first postoperative day, the drain was removed smoothly through the port wound; however, the left fallopian tube was herniated. The patient was diagnosed with a port site fallopian tube hernia, which was repaired by pushback. Since the number of laparoscopic surgeries is on the rise, considerations must be made for rare complications like port site hernias.

Key words: complications, port site hernia, Surgical drain

【緒　　言】

ポートサイトヘルニアは腹腔鏡手術のトロッカー挿入創に発生する術後ヘルニアである。腹腔鏡手術の術後早期・晩期に起こるものがあり、その頻度は約0.5％程度とされる[1)]。腸管・大網などが嵌頓した場合、臓器の梗塞・絞扼が起きるケースもあり、迅速な診断・修復が必要となる。

今回我々は腹腔鏡下子宮筋腫核出術で５mmポート創に設置した閉鎖式持続吸引型ドレーンを抜去した際に卵管ヘルニアを来した症例を経験したので報告する。

なお、本症例を報告するにあたり、十分な説明と同意を得た上で患者本人より同意を得ている。

【症　　例】

症例は37歳、未経妊。身長157cm、体重55kg、BMI 22.3。既往歴・手術歴・家族歴・生活歴に特記すべき事柄なし。

20XX年に原発性不妊症を主訴に当院来院。スクリーニング検査の結果､内腔近傍の子宮筋腫（前壁 3.5cm大, Figure1A）と夫の乏精子症を認めた。タイミング法や人工授精での妊娠は困難であると判断し体外受精-胚移植(IVF-ET)での治療を開始したが、３回の良好胚移植で妊娠成立せず、子宮筋腫を着床障害の原因と考え、腹腔鏡下子宮筋腫

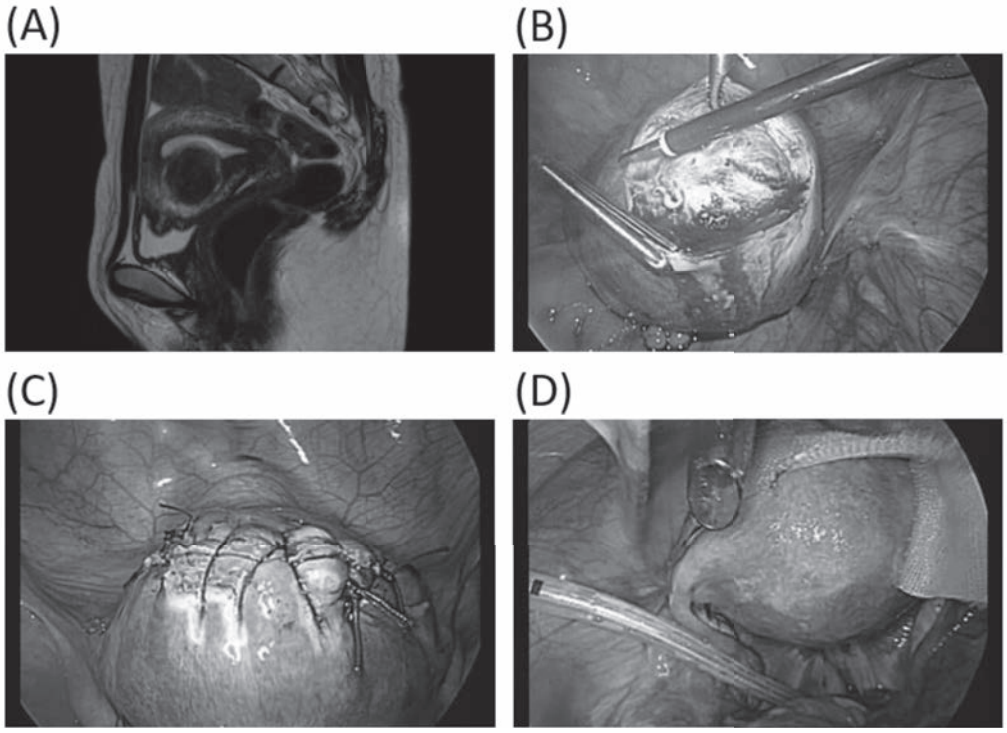

Figure1　腹腔鏡下子宮筋腫核出術とドレーンの設置
子宮前壁に3.5 cm 大の子宮筋腫を確認し、合計2 個・計30g の子宮筋腫を核出した

核出術施行の方針とした。

【手術所見】

手術は全身麻酔下・砕石位にて施行した。トロッカー配置はダイヤモンド法を用い、オープン法により臍下に12 mmカメラポートを挿入した後、左下腹部/下腹部正中に５mmポート・右下腹部に12 mmポート（エンドパス®XCELトロッカー）を設置し、気腹法にて行った（気腹圧は８mmHg)。腹腔内を観察し、子宮前壁に3.5 cm大の子宮筋腫を確認した。またダグラス窩は子宮内膜症によるものと考えられる癒着があり部分閉鎖していたが、両側付属器をはじめその他には異常所見を認めなかった。

合計２個・計30gの子宮筋腫を核出した(Figure1B)。子宮筋腫は右下腹部創より挿入したモルセレーターを使用し細断・体腔外へと摘出した。筋層縫合は1－０吸収糸にて単層縫合を行った（Figure1C)。

インフォメーションドレーンとして、左下腹部のポート創に８mmクリオドレーン®ソフトタイプを設置した。右下腹部の12mmポートから腹腔内へ挿入した把持鉗子を左下腹部の５mmポートを通して体腔外へと出し、クリオドレーンの先端を挟鉗し腹腔内に引き込み、ダグラス窩へと留置

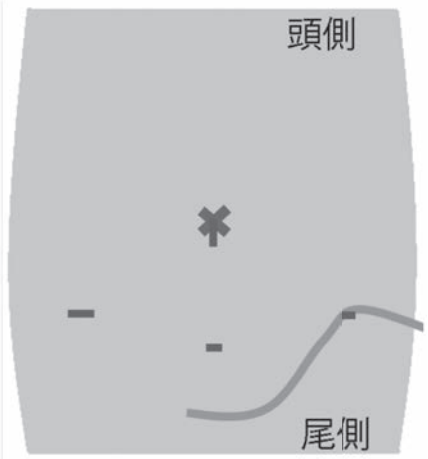

Figure2A

Figure2B

Figure2　使用ドレーンと設置箇所
左下腹部の５mmポート創に８mmクリオドレーン®ソフトタイプを設置した。

した（Figure1D）。その後２－０絹糸にてドレーンを創部に固定した。

また右下腹部５mmポート創は３－０吸収糸により皮下埋没縫合にて閉創した。臍下部/下腹部正中12mmポート創は腹膜を３－０吸収糸・筋膜を２－０吸収糸にて縫合したのち、皮下を３－０吸収糸により埋没縫合した。（Figure2A・2B）
手術時間は78分、出血量は少量であった。

【術後経過】

術後はドレーンへ陰圧をかけ、持続吸引を行った。ドレーン排液は少量・淡血性であり、再出血等のトラブルを疑わせる所見はなかったため、術後1日目にドレーンを抜去することとした。ドレーン陰圧を解除した上でドレーンを引き抜いたが、その際にドレーン先端に卵管采様の組織が付着しており創部より脱出した。（Figure3）経腹超音波を用いて腹腔内を確認し、創部付近に左卵巣がある事が確認され、形状・超音波所見よりポートサイトからの卵管ヘルニアと診断した（Figure4A・4B）。またその色調より卵管は血流が保たれているものと推測された。ドレーン留置・持続吸引中に卵管采がドレーン先端部へと挟まれ、陰圧解除後もその状態は変わらず、抜去に伴ってドレーンに牽引され体腔外へと出たと考えられた。

Figure3　ポートサイトの卵管ヘルニア
ドレーン先端に卵管采様の組織が付着し、創部より脱出した。

ベットサイドで創部を消毒し清潔操作をとった。摂氏を用いて筋膜創部まで目視にて確認した。卵管と腹壁との間に癒着はなく、軽く押し入れる程度で腹腔内に還納することが可能であった。腹壁創部はステリストリップスキンクロージャー®にて閉鎖をした。

その後創部からの再脱出や腹腔内出血等の臓器損傷を疑う所見は認められなかった。

還納後の経過は良好であり、術後４日目、経腟超音波検査にて左付属器をダグラス窩に確認、術後５日目に退院となった。

【考　　察】

近年、婦人科手術における腹腔鏡の重要性は高まりつつある。生殖外科や骨盤臓器脱などの女性ヘルスケアに対する手術に加え、腫瘍外科の分野においても適応疾患が増えつつある上、高齢者や肥満患者等、症例の幅も広がってきている。

創のサイズが小さいことは腹腔鏡手術の大きな利点であり、創部の治癒のしやすさや術後疼痛、美容面においても開腹手術に比べ優れている。また開腹創の術後合併症のひとつである腹壁瘢痕ヘルニアの発生頻度が約２～11%に発生するとされるのに対して、腹腔鏡手術でのポートサイトヘルニアの発生頻度は約0.5%程度とされ、比較的稀であると言える[1,2]。

ポートサイトヘルニアは1968年にFearらによってはじめて報告をされている[3]。ポートサイトヘルニアの脱出物に多くみられるのは大網や腸管であり、本症例のように卵管ヘルニアの報告は過去にみられない。しかし帝王切開や婦人科開腹手術のドレーン刺入部からの卵管ヘルニアの報告は過去にもあり、卵管がヘルニアの起きうる臓器であると認識する必要があると考えられる。

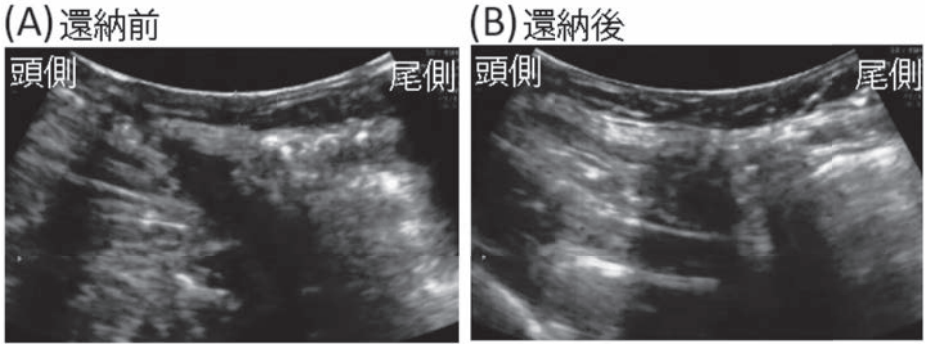

Figure4　超音波検査ガイド下に卵管を還納した。

また、ポートサイトヘルニアの治療には多くの症例で腸管切除などの侵襲的な手術が用いられている。同様に、上述したドレーン刺入部卵管ヘルニアの報告でも、脱出部が浮腫・壊死を起こしたために還納が困難となり、開腹卵管切除術を行う必要があった[4,5]。本症例では幸いにも発生直後に診断に至った症例であったためにスムーズな還納・操作後の腹腔内出血などの合併症を認めなかったと考えられる。

ポートサイトヘルニアの発生リスク因子と考えられるものにはポート挿入部の筋膜の未閉鎖/不完全な閉鎖・腹壁の脆弱性などの刺入部の問題に加え、高度肥満や下腹部のポートサイトなど圧の強くかかるケースなどが挙げられている[6-9]。また使用ポートのサイズも明らかなリスク因子であり、細径のものを使用する事がその発生を抑えると考えられるが、５mm径のポートサイトにおける発生も多く報告をされている[10-12]。

また今回の症例の様にポートサイトをドレーン刺入部として使用したケースでもヘルニアの発生率を上げる可能性があるとされている[13]。ドレーン留置部位は、感染・血流障害・低栄養・浸出液などが原因となり創傷治癒遅延・ドレーン創の開大が起きる事がある。またドレーン抜去に伴い臓器が脱出したという報告は過去にもある[14]。今回使用したクリオドレーンは最高陰圧2.7 kPaとされており、比較的吸引圧を低めに保つドレーンであったが、ドレーン抜去時に臓器が引き出される可能性には十分に留意すべきであると考えられる。閉鎖型吸引式ドレーンではなく、吸引圧をかけない開放型ドレーンの使用も考慮には上がるが、その効果については明らかではなくさらなる検討が必要であると考えられる。またドレーン抜去後の創閉鎖もヘルニアの予防となり得る事が予測される。

またドレーンの留置の適応症例に関しても、術中に十分検討する必要がある。

ドレーンには、滲出液/血液/膿などが貯留した際に治療的にそれらを体外に誘導排泄する治療的ドレーン、リンパ節郭清/感染/大きな死腔による滲出液の貯留が予測される際に留置する予防的ドレーン、術後出血や縫合不全の有無を観察し腹腔内の状態を把握するための情報ドレーンがある。婦人科内視鏡手術領域においては、骨盤内膿瘍や腹膜炎治療では治療的ドレーンを、リンパ節郭清術などの侵襲の強い手術では予防的ドレーンを、また子宮筋腫核出術などの術後出血に注意が必要な症例では情報ドレーンを使用する。本症例では情報ドレーンとしての使用であり、排液の量・性状・色調などの情報は腹腔内の状況把握や異常に一早く気付くために有意義であったと考えられた。しかしルーチンでのドレーン挿入は避けるべきであり、必要の無いケースではその使用を避けるべきである。また使用例ではなるべく短期間の抜去が望ましく、抜去においてはドレーンのミルキングは控え、陰圧解除をしてからの抜去が必須である。

また、今後腫瘍手術の増加が予測されるが、筋膜への負荷につながりうる手術時間の増加やポートの過度な使用、また筋膜の脆弱性につながりうる高齢での手術もリスク因子となる可能性がある。今後さらにポートサイトヘルニアに注意すべき症例は増加することが予測され、その対策が必要である。

ポートサイトヘルニアを避けるための対策に閉創での工夫がある。我々は通常、12mm大のポート創は開腹時に腹膜・筋膜へとそれぞれかけた縫合糸を主に使用して閉創した上で表皮を縫合しているが、５mm大のポート創では表皮のみの縫合としている。しかし上記の様なポートサイトヘルニア発生リスクのあるケースでは、より確実な創部閉鎖を目的として細径であっても、腹膜・筋膜の縫合を用いたり、筋膜縫合を可能としたデバイス（クローズシュアーシステム: Cartor-Thomason Closesure system）を使用し閉創する事も一つの選択肢であると考える[15]。

【結　　語】

今回、腹腔鏡手術術後合併症の一つであるポートサイトヘルニアを経験した。ドレーン抜去はヘルニアの契機となる事を念頭に診療にあたる必要があると考えられる。

本論文の要旨は第58回日本産科婦人科内視鏡学会において発表した。

【参考文献】

1）Swank HA, Mulder IM, la Chapelle CF, Reitsma JB, Lange JF, Bemelman WA. Systematic review of trocar-site hernia. Br J Surg 2012; 99: 315-323
2）Santora TA, Roslyn JJ. Incisional hernia. The Surgical clinics of North America 1993; 73: 557-570
3）RE. F. Laparoscopy: avaluable aid in gynecologic diagnosis. Obstet Gynecol 1968; 31: 297-309

4）Sharma L, Singh A, Bhaskaran S, Radhika AG, Radhakrishnan G. Fallopian tube herniation: an unusual complication of surgical drain. Case reports in obstetrics and gynecology 2012; 2012: 194350
5）Sharma R, Guleria K, Suneja A, Bhartiya V. Post-Caesarean Drain Placement - Minor Procedure Leading to Major Complication. Journal of clinical and diagnostic research : JCDR 2017; 11: Qd03-qd04
6）Whiteley MS. Herniation at the site of cannula insertion after laparoscopic cholecystectomy. Br J Surg 1993; 80: 1488
7）Azurin DJ, Go LS, Arroyo LR, Kirkland ML. Trocar site herniation following laparoscopic cholecystectomy and the significance of an incidental preexisting umbilical hernia. The American surgeon 1995; 61: 718-720
8）Korenkov M, Rixen D, Paul A, Kohler L, Eypasch E, Troidl H. Combined abdominal wall paresis and incisional hernia after laparoscopic cholecystectomy. Surgical endoscopy 1999; 13: 268-269
9）Mayol J, Garcia-Aguilar J, Ortiz-Oshiro E, De-Diego Carmona JA, Fernandez-Represa JA. Risks of the minimal access approach for laparoscopic surgery: multivariate analysis of morbidity related to umbilical trocar insertion. World journal of surgery 1997; 21: 529-533
10）Lambertz A, Stuben BO, Bock B, Eickhoff R, Kroh A, Klink CD, Neumann UP, Krones CJ. Port-site incisional hernia - A case series of 54 patients. Ann Med Surg (Lond) 2017; 14:8-11
11）Yamamoto M, Minikel L, Zaritsky E. Laparoscopic 5-mm trocar site herniation and literature review. JSLS 2011; 15: 122-126
12）HEISTERB HLSWAL. Hernias in trocar ports following abdominal laparo scopy Actu Obstet Gwecol Scand 1997; 76: 389-393
13）Hussain A, Mahmood H, Singhal T, Balakrishnan S, Nicholls J, El-Hasani S. Long-term study of port-site incisional hernia after laparoscopic procedures. Jsls 2009; 13: 346-349
14）Komuta K, Haraguchi M, Inoue K, Furui J, Kanematsu T. Herniation of the small bowel through the port site following removal of drains during laparoscopic surgery. Digestive surgery 2000; 17: 544-546
15）Uslu HY, Erkek AB, Cakmak A, Kepenekci I, Sozener U, Kocaay FA, Turkcapar AG, Kuterdem E. Trocar site hernia after laparoscopic cholecystectomy. Journal of laparoendoscopic & advanced surgical techniques Part A 2007; 17: 600-603
12）秋田住友ベーク株式会社: クリオドレーンバック、2017:

投稿日: 2019年４月28日
採択日: 2019年８月１日