

Journal für
Mineralstoffwechsel

Zeitschrift für Knochen- und Gelenkerkrankungen

Orthopädie • Osteologie • Rheumatologie

**Die Radiofrequenz-Kyphoplastie zur
Behandlung osteoporotischer und
neoplastischer**

**Wirbelkörperfrakturen. Erste
Erfahrungen und klinische
Ergebnisse nach 6 Monaten**

Elgeti F, Gebauer B

*Journal für Mineralstoffwechsel &
Muskuloskelettale Erkrankungen*

2010; 17 (4), 136-139

Homepage:


**[www.kup.at/
mineralstoffwechsel](http://www.kup.at/mineralstoffwechsel)**

**Online-Datenbank mit
Autoren- und Stichwortsuche**

Member of the



Indexed in SCOPUS/EMBASE/Excerpta Medica
www.kup.at/mineralstoffwechsel



Offizielles Organ der
Österreichischen Gesellschaft
zur Erforschung des Knochens
und Mineralstoffwechsels



Österreichische Gesellschaft
für Orthopädie und
Orthopädische Chirurgie



Österreichische
Gesellschaft
für Rheumatologie

Krause & Pachernegg GmbH · VERLAG für MEDIZIN und WIRTSCHAFT · A-3003 Gablitz

P. b. b. GZ02Z031108M, Verlagspostamt: 3002 Purkersdorf, Erscheinungsort: 3003 Gablitz

Die Radiofrequenz-Kyphoplastie zur Behandlung osteoporotischer und neoplastischer Wirbelkörperfrakturen*

Erste Erfahrungen und klinische Ergebnisse nach 6 Monaten

F. Elgeti, B. Gebauer

Kurzfassung: Die Vertebroplastie und die konventionelle Kyphoplastie mittels Ballon oder Stent sind etablierte Verfahren zur Behandlung schmerzhafter, konservativ-medikamentös therapieresistenter, osteoporotischer und neoplastischer Wirbelkörperfrakturen. Die Radiofrequenz-Kyphoplastie mithilfe eines ultrahochviskosen Zements stellt eine innovative Methode dar. Sie ermöglicht eine sichere und effektive Schmerztherapie bei osteoporotischen und neoplastischen Wirbel-

körperfrakturen bei gleichzeitiger Schonung der intakten trabekulären Knochensubstanz.

Abstract: Radiofrequency Kyphoplasty for the Treatment of Osteoporotic and Neoplastic Vertebral Compression Fractures – Initial Experience and Clinical Results After 6 Months. Vertebroplasty and conventional kyphoplasty using a balloon or a stent are established

treatment methods for osteoporotic and neoplastic vertebral compression fractures that are painful and resistant to conservative medical treatment. Radiofrequency (RF) kyphoplasty with ultra-high viscosity cement is an innovative method for safe and efficient treatment of painful osteoporotic and neoplastic vertebral compression fractures while conserving non-compromised cancellous bone. **J Miner Stoffwechs 2010; 17 (4): 136–9.**

■ Einleitung

Die Radiofrequenz-Kyphoplastie mit dem DFine-StabiliT®-Vertebral-Augmentations-System ist ein evolutionäres minimalinvasives Verfahren zur Behandlung von osteoporotischen Wirbelkörperfrakturen. Polymethylmethacrylat- (PMMA-) Zement-basierte Vertebroplastie und konventionelle Kyphoplastie mittels Ballon sind in den 1980er- [1] bzw. 1990er-Jahren [2] entwickelte und seitdem etablierte und vielfach validierte Verfahren für eine effektive Schmerztherapie osteoporotischer und neoplastischer Wirbelkörperfrakturen [3]. Zur Verbreitung beigetragen hat sicher auch die geringe Rate symptomatischer Komplikationen [4]. Diese seltenen symptomatischen Komplikationen, wie z. B. transiente Radikulopathien, stehen jedoch stellvertretend für deutlich häufigere, als systemimmanent zu sehende, unkontrollierbare Zementaustritte und embolische Zementverschleppungen (bis 23 %) [5]. Verursacht sind diese durch eine geringe Zementviskosität und kulminieren selten in fatalen Fallberichten mit Paraplegien [6] bzw. pulmonalen, kardialen oder paradoxen zerebralen Zementembolien [5, 7–9]. Daher stehen Zementaustritte und Vermeidungsstrategien wie z. B. Einsatz der Venographie [10] bis hin zur Ballonkyphoplastie seit Langem im Mittelpunkt der technischen Diskussion und Entwicklung. Der Einsatz eines ultrahochviskosen Zements und eines dedizierten Applikationssystems bei der Radiofrequenz-Kyphoplastie verspricht eine überlegene Kontrolle über den Zement bei der Applikation und damit die Vermeidung unkontrollierter Austritte und Verschleppungen. Im folgenden Artikel beschreiben wir unsere ersten Erfahrungen mit dem System, den technischen und klinischen Erfolg periinterventionell sowie in der Nachsorge.

Die Indikationsstellung zur Vertebro- bzw. Kyphoplastie folgt der Leitlinie nach interdisziplinärem Beschluss bei konservativ-medikamentös therapieresistenter, symptomatischer Wirbelkörperfrakturen osteoporotischer, traumatischer oder neoplastischer Genese [11]. Es sollte ein mindestens 3-wöchiger konservativer Therapieversuch unternommen werden [12]. Bei instabilen Frakturen ist eine zeitnahe Versorgung anzustreben. Indikationsgebiete und Patientenselektion für unterschiedliche Zementkompositionen (z. B. PMMA, Kalziumphosphat) sind noch nicht abschließend definiert. Für die rein PMMA-basierten Zemente wie den DFine-StabiliT®-ER²-Bone-Cement sollte jedoch aufgrund fehlender Langzeitergebnisse für osteoporotische Wirbelkörperfrakturen eine untere Altersgrenze von beispielsweise 60 Jahren respektiert werden, die für onkologische Patienten in der Regel nicht besteht.

■ Patienten und Methode

Wir untersuchten retrospektiv Patienten, die wir im ersten Halbjahr 2009 mit der Radiofrequenz-Kyphoplastie behandelten. Grunderkrankung, Frakturalter und -grading, Zugangsart (uni-/bipedikulär), Zementvolumen, periinterventionelle Komplikationen (symptomatische spinale oder foraminale Zementaustritte, pulmonale Zementembolien, Blutungskomplikationen) sowie Anschlussfrakturen wurden erfasst. Schmerz-Scores gemäß visueller Analogskala (VAS) und Oswestry Disability Index (ODI) wurden prä- und postinterventionell (max. 7 Tage) und nach 6 Monaten erfasst. VAS und ODI wurden im Vergleich zum präinterventionellen Befund mittels Wilcoxon-Rangsummentest verglichen.

Ein- und Ausschlusskriterien

Wir führten eine retrospektive Auswertung des eigenen Patientenguts durch. Eingeschlossen wurden Patienten, die im ersten Halbjahr 2009 mit einer Radiofrequenz-Kyphoplastie behandelt wurden. Ein- bzw. Ausschlusskriterien waren eine symptomatische thorakale und lumbale Typ-A-Fraktur und keine operative Vorbehandlung der Wirbelsäule innerhalb von 12 Monaten.

* Nachdruck aus J Miner Stoffwechs 2010; 17 (Sonderheft 1): 5–9.

Aus der Klinik für Strahlenheilkunde des Campus Virchow-Klinikum Berlin, Deutschland

Korrespondenzadresse: Dr. med. Florian Elgeti, Klinik für Strahlenheilkunde, Charité Universitätsmedizin Berlin, Campus Virchow-Klinikum, D-13353 Berlin, Augustenburgerplatz 1; E-Mail: florian.elgeti@charite.de

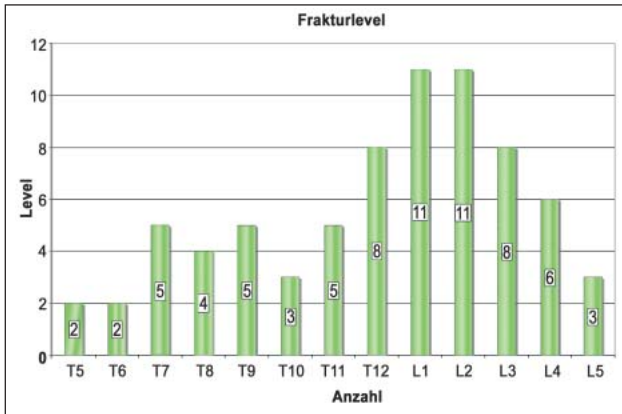


Abbildung 1: Behandelte Segmenthöhen/Anzahl

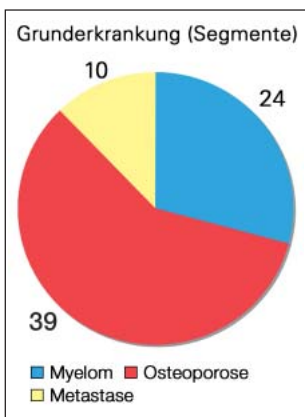


Abbildung 2: Grunderkrankungen der behandelten Patienten/behandelte Segmente

Klinische Untersuchung und Follow-up

Klinisch erfolgte eine orientierende neurologische Untersuchung zum Ausschluss frakturassoziierter neurologischer Defizite oder radikulärer Symptomatik. Schmerz-Scores wurden semiquantitativ gemäß VAS (0–10) erhoben. Der ODI wurde in deutscher Übersetzung [13] bestimmt. Im ODI bedeuten 0–20 % minimal, 21–40 % mäßig, 41–60 % stark und 61–80 % sehr stark eingeschränkt, 81–100 % bettlägerig. Scores wurden prä-

und postinterventionell bei stationärer Entlassung (spätestens nach einer Woche) und nach 6 Monaten erfasst. VAS- und ODI-Werte wurden im Verlauf sowie mit dem präinterventionellen Wert mittels Wilcoxon-Rangsummentest verglichen.

Bildgebung

Die bildgebende präinterventionelle Diagnostik stützt sich auf konventionelle Röntgenaufnahmen des betroffenen Wirbelsäulenabschnitts in 2 Ebenen, sie ist bevorzugt beim stehenden Patienten anzufertigen und ggf. um Funktionsaufnahmen zu ergänzen. Die von Genant et al. [14] verwendete semiquantitative Methode (SQ) beschreibt eine osteoporotische Fraktur zwischen Th4 und L4 als Deformierung von > 20 % der Wirbelkörperhöhe auf einer Fläche von mindestens 10–20 %. Dabei entspricht eine Höhenreduktion von 20–25 % einer Grad-1-, 25–40 % einer Grad-2- und > 40 % einer Grad-3-Fraktur. Auch Veränderungen an den Endplatten und eine veränderte Morphologie im Vergleich mit den angrenzenden Wirbelkörpern fließen in die Beurteilung mit ein. Spinale MRT-Diagnostik (T1W, T2W, STIR, für onkologische Patienten ggf. kontrastmittelgestützt) wurde außer bei Vorliegen von Kontraindikationen regelhaft durchgeführt. Wir führen ebenfalls ein gezieltes spinales CT der zu augmentierenden Segmente, eine Röntgenthoraxaufnahme präinterventionell als kardiopulmonale Statusdiagnostik sowie postinterventionell zum Ausschluss relevanter Zementembolien durch.

Intervention

Die Behandlung erfolgte in unserer Abteilung während eines kurzstationären Aufenthalts. Die eigentliche Intervention wurde in einer biplanaren Röntgendurchleuchtungsanlage (Neurostar, Siemens, Erlangen) durchgeführt, gelegentlich alternativ in kombinierter CT-Fluoroskopie und C-Bogen-Durchleuchtung. Wir führten sämtliche Interventionen unter Beachtung steriler Kautelen in Bauchlagerung, Analgosedierung und unter Patientenmonitoring durch.

Zugangsart (uni-/bipedikulär), Zementvolumen, periinterventionelle Komplikationen (symptomatische spinale oder foraminale Zementaustritte, pulmonale Zementembolien, Blutungskomplikationen, Infektionen) wurden erfasst.

■ Ergebnisse

35 Patienten wurden eingeschlossen (18 ♂, 17 ♀). Das Alter betrug durchschnittlich 70,9 Jahre ($\pm 12,2$). Insgesamt wurden 73 thorakale und lumbale Wirbelkörperfrakturen von BWK4–LWK5 (Abb. 1) behandelt (1–6/Patient). Darunter waren 20 Patienten bzw. 39 osteoporotische Wirbelkörperfrakturen sowie 15 Patienten bzw. 34 Frakturen mit neoplastischer Genese. Unter den Patienten mit neoplastischer Grunderkrankung waren 12 Patienten, die an einem multiplen Myelom erkrankt waren, eine Patientin mit einem metastasierten Mammakarzinom, ein Patient mit metastasiertem kolorektalem Karzinom und ein Patient mit einem metastasierten Thymom (Abb. 2). Das Frakturalter betrug durchschnittlich 42,9 Tage (1–180), das präinterventionelle Frakturgrading nach Genant et al. im Durchschnitt 1,7 ($\pm 1,0$).

Die erhobenen VAS-Scores betragen präinterventionell 8,6 ($\pm 1,5$), postinterventionell 3,8 ($\pm 1,2$) und nach 6 Monaten 2,4 ($\pm 1,4$). Die ODI-Scores (%) betragen im gleichen Verlauf 81 (± 12), 42 (± 12) und 30 (± 14). Sowohl VAS als auch ODI verringerten sich im Vergleich zum präinterventionellen Befund zu jedem Zeitpunkt signifikant im Wilcoxon-Rangsummentest ($p < 0,001$).

Interventionelle Komplikationen i. S. symptomatischer spinaler oder foraminaler Zementverschleppung oder Blutungskomplikationen sowie pulmonal-embolische Zementverschleppungen traten nicht auf.

Der Eingriff erfolgte bei 56 von 73 behandelten Segmenten (77 %) uni- und in 23 % bipedikulär. Die durchschnittlich applizierte Zementmenge betrug 4,2 ml ($\pm 1,9$). Im Beobachtungszeitraum traten binnen 6 Monaten 2 Anschlussfrakturen bei 2 von 20 Patienten mit osteoporotischen WKF auf (10,0 %), die komplikationslos behandelt wurden. Drei Patienten waren für die Halbjahreskontrolle nicht erreichbar.

■ Diskussion

Die Radiofrequenz-Kyphoplastie ist unseren ersten Ergebnissen und Erfahrungen nach ein klinisch erfolgreich einsetzbares Verfahren. Klinische Ergebnisse, also Schmerzreduktion nach VAS und Beeinträchtigung gemäß ODI zeigten eine deutliche

Besserung, es gab in der technischen Anwendung keine symptomatischen Komplikationen, insbesondere keine radikuläre Symptomatik, weder spinale Komplikationen durch unkontrollierte Zementaustritte oder Blutungen, noch pulmonal-embolische Zementverschleppungen.

Der VAS-Score zeigte einen typischen Verlauf: Nach initialer, präoperativ beträchtlicher Schmerzbelastung zeigte sich eine rapide Besserung postoperativ, die nach 6 Monaten weiter konsolidierte. Gleiches gilt für den ODI. Eine präoperativ sehr starke Einschränkung besserte sich im Mittel auf eine mäßige Beeinträchtigung nach 6 Monaten.

Das Patientenkollektiv beinhaltete sowohl osteoporotische als auch neoplastische Wirbelkörperfrakturen. Für beide Gruppen ist in der Literatur eine vergleichbare Wirksamkeit beschrieben [3].

Die Patientenselektion sollte auch in der Anwendung der innovativen Radiofrequenz-Kyphoplastie leitliniengemäß im interdisziplinären Konsens erfolgen. Unseres Erachtens unterscheidet sich die Indikationsstellung zur Radiofrequenz-Kyphoplastie nicht grundsätzlich von den übrigen PMMA-basierten Verfahren. Bei der Behandlung jüngerer, nicht-onkologischer Patienten sollte jedoch z. B. auf einen Kalziumphosphatzement

zurückgegriffen werden. Aufgrund der kontrollierten Applizierbarkeit ist die Radiofrequenz-Kyphoplastie jedoch regelhaft auch bei relativen Kontraindikationen durchführbar – gemäß Leitlinien etwa bei Vertebra plana und lytischer oder traumatischer Hinterkantenbeteiligung.

Das Frakturalter betrug durchschnittlich ca. 6 Wochen; hier ermöglicht die Leitlinienentwicklung – wenn notwendig – dem betroffenen Patienten eine frühzeitigere, effektive Schmerztherapie [12]. Aktuelle, widersprüchliche Studienergebnisse, die die Effektivität der Vertebroplastie anzweifeln und den Einsatz infrage stellen [15, 16], sind noch nicht überzeugend oder von weiteren Arbeitsgruppen bestätigt worden und stehen im Widerspruch zur klinischen Erfahrung und zur aktuellen als auch langjährigen Datenlage [3, 17]. Die Ergebnisse ermahnen jedoch zur kritischen Patientenselektion und zur Ausschöpfung konservativ-medikamentöser Therapieregimes.

Anschlussfrakturen traten im 6-monatigen Beobachtungszeitraum bei 2 Segmenten und Patienten auf (10 %). Dieser Wert liegt im Rahmen berichteter Literaturangaben [17, 18].

Das verwendete Material, also das StabiliT[®]-Vertebral-Augmentations-System, insbesondere der ultrahochvisköse StabiliT[®]-ER²-Bone-Cement und das VertecoR[™]-MidLine-Osteotom, ermöglichten eine sichere und kontrollierte Intervention, selbst bei den ersten Anwendungen sowie bei den technisch anspruchsvolleren Behandlungen.

Das Konzept einer gezielten, frakturspezifischen Vorbehandlung mit dem navigierbaren VertecoR[™]-MidLine-Osteotom ist im Vergleich zur Schaffung einer großvolumigen Ballonkavität substanzschonend.

Eine im Vergleich zum Ballondepot komplexere Zementkonfiguration und interspongiöse Verzahnung sowie ein tendenziell geringeres Zementvolumen sind möglicherweise vorteilhaft für die langfristige Stabilität i. S. eines günstigeren, d. h. geringeren Stress-shielding-Effekts. Dabei schirmt die Zementplombe die umliegenden Trabekel von der mechanischen Belastung soweit ab, dass während des Remodelings eine adäquate Stimulation fehlt und die Demineralisation einsetzt. Für die meisten Anforderungen osteoporotischer und neoplastischer Wirbelkörperfrakturen scheint die gewählte, ultrahohe Viskosität die Verzahnung zu ermöglichen. Bei hochgradig osteoporotischer Knochensubstanz ist möglicherweise eine niedrigere Zementviskosität förderlich. Unabhängig von der Viskosität, also der Zähflüssigkeit, bleibt das Elastizitätsmodul, d. h. die Steifigkeit des ausgehärteten Zements (ca. 2 GPa) erhalten. Dieser ist bei den verfügbaren PMMA-Zementen vergleichbar und hat neben der Zementkonfiguration ebenfalls Einfluss auf den Effekt des Stress-shieldings.

Der Begriff „ultrahochvisköse“ bezieht sich also lediglich auf den noch nicht ausgehärteten Zement zum Zeitpunkt der Einbringung in den Wirbelkörper.

Der ultrahochvisköse StabiliT[®]-ER²-Bone-Cement ermöglicht zusammen mit dem fernbedienbaren Hydrauliksystem eine sehr gut kontrollierbare Intervention. Es ergaben sich keine

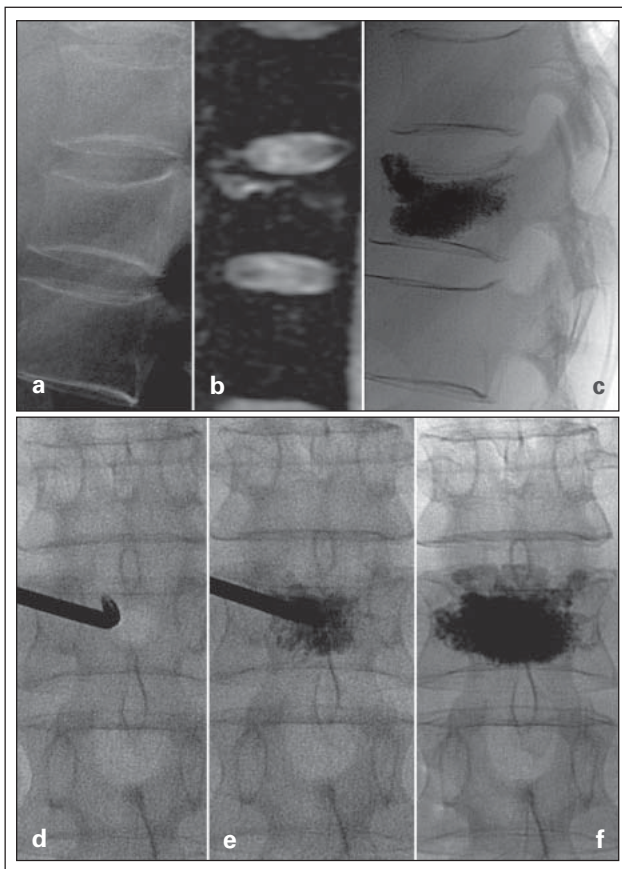


Abbildung 3: Fallbeispiel 1: Wirbelkörperperkompressionsfraktur Th12, Frakturalter 7 Tage, Grad 1, (a) laterale Röntgenaufnahme, (b) sagittale PDW fs MRT, (c) laterale Röntgenaufnahme nach Behandlung, (d–f) unilaterale Augmentation (Durchleuchtung ap): Bei zunächst zentralem Zementdepot weitere PMMA-Applikation mit schließlich guter Abstützung der Wirbelkörpervorderkante bei gleichzeitig kontrolliertem Vordringen bis an die Hinterkante. Im Ergebnis symmetrische Zementverteilung sowie geringe anteriore Höhenrekonstruktion und Kyphosekorrektur.

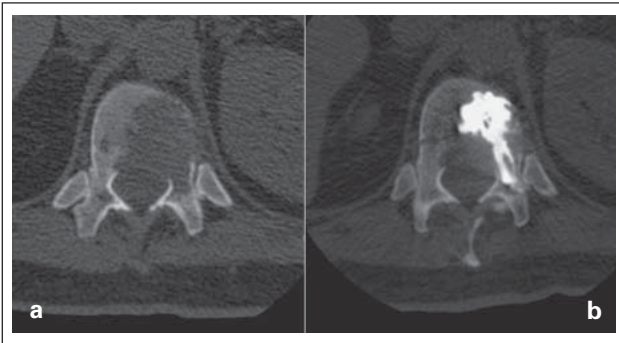


Abbildung 4: Fallbeispiel 2: Neoplastische Osteolyse – Thymometastase. **(a)** Prä-interventionelle CT mit ausgedehnter Hinterkantenbeteiligung. **(b)** Sichere, zentrale Zementeinbringung in der postinterventionellen Kontroll-CT.

symptomatischen Komplikationen. Auch bei offensichtlicher Destruktion der Wirbelkörperhinterkante (Abb. 4) war die Zementdeposition ohne Komplikation möglich. In der Anwendung lassen sich abzeichnende oder tatsächliche Zementaustritte kontrollieren. Durch wiederholte Unterbrechung der Applikation bis zur Gesamtarbeitszeit von ca. 30 min kann der eingebrachte

■ Relevanz für die Praxis

- Die Radiofrequenz-Kyphoplastie ist ein evolutionäres Kyphoplastie-Verfahren, welches durch die Bereitstellung und die verlängerte, maschinell kontrollierte Applikation eines ultrahochviskösen PMMA-Zements eine sichere Intervention ermöglicht.
- Der Verzicht auf eine großvolumige Kavität sowie der durch den Einsatz des VertecoR™-MidLine-Osteotoms meist unilateral zu wählende Zugangsweg sind prinzipiell als substanzschonend anzusehen.
- Insofern stellt die Radiofrequenz-Kyphoplastie im Vergleich zu ihren Vorgängern ebenso ein klinisch effektives, jedoch potenziell schonenderes und sichereres Verfahren dar.

Zement aushärten und so Leckagen abdichten. Die Zementinjektion wird dann bis zum angestrebten Ergebnis fortgesetzt. Dadurch lassen sich auch Zementverschleppungen vermeiden.

Literatur:

1. Galibert P, Deramond H, Rosat P, et al. [Preliminary note on the treatment of vertebral angioma by percutaneous acrylic vertebroplasty]. *Neurochirurgie* 1987; 33: 166–8.
2. Lieberman IH, Dudeney S, Reinhardt MK, et al. Initial outcome and efficacy of „kyphoplasty“ in the treatment of painful osteoporotic vertebral compression fractures. *Spine (Phila Pa 1976)* 2001; 26: 1631–8.
3. McGirt MJ, Parker SL, Wolinsky JP, et al. Vertebroplasty and kyphoplasty for the treatment of vertebral compression fractures: an evidenced-based review of the literature. *Spine J* 2009; 9: 501–8.
4. Layton KF, Thielen KR, Koch CA, Luetmer PH, et al. Vertebroplasty, first 1000 levels of a single center: evaluation of the outcomes and complications. *AJNR Am J Neuroradiol* 2007; 28: 683–9.
5. Kim YJ, Lee LW, Park KW, et al. Pulmonary cement embolism after percutaneous vertebroplasty in osteoporotic vertebral compression fractures: incidence, characteristics, and risk factors. *Radiology* 2009; 251: 250–9.
6. Lee BJ, Lee SR, Yoo TY, Paraplegia as a complication of percutaneous vertebroplasty with polymethylmethacrylate: a case report. *Spine (Phila Pa 1976)* 2002; 27: E419–22.
7. Kim SY, Seo JB, Do KH, et al. Cardiac perforation caused by acrylic cement: a rare complication of percutaneous vertebroplasty. *AJR Am J Roentgenol* 2005; 85: 1245–7.
8. Lim KJ, Yoon SZ, Jeon YS, et al. An intratrial thrombus and pulmonary thromboembolism as a late complication of percutaneous vertebroplasty. *Anesth Analg* 2007; 104: 924–6.
9. Scroop R, Eskridge J, Britz GW. Paradoxical cerebral arterial embolization of cement during intraoperative vertebroplasty: case report. *AJNR Am J Neuroradiol* 2002; 23: 868–70.
10. Hierholzer J, Fuchs H, Westphalen K, et al. [Percutaneous vertebroplasty – the role of osseous phlebography]. *Rofo* 2005; 177: 386–92.
11. Helmberger T, Bohndorf K, Hierholzer J, et al. [Guidelines of the German Radiological Society for percutaneous vertebroplasty]. *Radiologie* 2003; 43: 703–8.
12. Dachverband Osteologie e.V. DVO-Leitlinie 2009 zur Prophylaxe, Diagnostik und Therapie der Osteoporose bei Erwachsenen – Langfassung. *Osteologie* 2009; 18: 304–28.
13. Mannion AF, Junge A, Fairbank JC, et al. Development of a German version of the Oswestry Disability Index. Part 1: cross-cultural adaptation, reliability, and validity. *Eur Spine J* 2006; 15: 55–65.
14. Genant HK, Wu CY, van Kuijk C, Nevitt MC. Vertebral fractures assessment using a semiquantitative technique. *J Bone Miner Res* 1993; 8: 1137–8.
15. Buchbinder R, Osborne RH, Ebeling PR, et al. A randomized trial of vertebroplasty for painful osteoporotic vertebral fractures. *N Engl J Med* 2009; 361: 557–68.
16. Kallmes DF, Comstock BA, Heagerty PJ, et al. A randomized trial of vertebroplasty for osteoporotic spinal fractures. *N Engl J Med* 2009; 361: 569–79.
17. Wardlaw D, Cummings SR, Van Meirhaeghe J, et al. Efficacy and safety of balloon kyphoplasty compared with non-surgical care for vertebral compression fracture (FREE): a randomised controlled trial. *Lancet* 2009; 373: 1016–24.
18. Hierholzer J, Fuchs H, Westphalen K, et al. Incidence of symptomatic vertebral fractures in patients after percutaneous vertebroplasty. *Cardiovasc Intervent Radiol* 2008; 31: 1178–83.

Mitteilungen aus der Redaktion

Besuchen Sie unsere zeitschriftenübergreifende Datenbank

[Bilddatenbank](#)

[Artikeldatenbank](#)

[Fallberichte](#)

e-Journal-Abo

Beziehen Sie die elektronischen Ausgaben dieser Zeitschrift hier.

Die Lieferung umfasst 4–5 Ausgaben pro Jahr zzgl. allfälliger Sonderhefte.

Unsere e-Journale stehen als PDF-Datei zur Verfügung und sind auf den meisten der marktüblichen e-Book-Readern, Tablets sowie auf iPad funktionsfähig.

[Bestellung e-Journal-Abo](#)

Haftungsausschluss

Die in unseren Webseiten publizierten Informationen richten sich **ausschließlich an geprüfte und autorisierte medizinische Berufsgruppen** und entbinden nicht von der ärztlichen Sorgfaltspflicht sowie von einer ausführlichen Patientenaufklärung über therapeutische Optionen und deren Wirkungen bzw. Nebenwirkungen. Die entsprechenden Angaben werden von den Autoren mit der größten Sorgfalt recherchiert und zusammengestellt. Die angegebenen Dosierungen sind im Einzelfall anhand der Fachinformationen zu überprüfen. Weder die Autoren, noch die tragenden Gesellschaften noch der Verlag übernehmen irgendwelche Haftungsansprüche.

Bitte beachten Sie auch diese Seiten:

[Impressum](#)

[Disclaimers & Copyright](#)

[Datenschutzerklärung](#)