

See discussions, stats, and author profiles for this publication at: <https://www.researchgate.net/publication/316596647>

Hemşin Koyunu Mandibulas'ı Üzerinde Morfometrik Bir Çalışma

Article in *Atatürk Üniversitesi Veteriner Bilimleri Dergisi* · April 2017

DOI: 10.17094/ataunivbd.309767

CITATIONS

5

READS

100

Some of the authors of this publication are also working on these related projects:



Abaza ve Gürcü Irkı Keçilerde Arteria Carotis Externa ve Son Dallarının Makroanatomik Olarak Karşılaştırılması ve İncelenmesi [View project](#)



comparative macroanatomical studies on plexus brachialis of male and female Gurcu goat (Capra falconeri) [View project](#)



Hemşin Koyunu Mandibulas'ı Üzerinde Morfometrik Bir Çalışma*

Semine DALĞA¹✉, Kadir ASLAN², Gülseren KIRBAŞ³

1. Kafkas Üniversitesi, Sağlık Bilimleri Enstitüsü, Anatomi Anabilim Dalı, Kars, TÜRKİYE.
2. Kafkas Üniversitesi, Veteriner Fakültesi, Anatomi Anabilim Dalı, Kars, TÜRKİYE.
3. Kafkas Üniversitesi, Veteriner Fakültesi, Anatomi Anabilim Dalı, Kars, TÜRKİYE.

Geliş Tarihi/Received	Kabul Tarihi/Accepted	Yayın Tarihi/Published
16.07.2016	14.12.2016	30.04.2017

Öz: Bu çalışmanın amacı literatürde rastlanılmayan Hemşin koyunu mandibulas'ı üzerinde morfometrik analizler yapmaktır. Çalışmada Doğu Karadeniz Bölgesinin Artvin ve Rize illerinde yaygın olarak et ve süt için yetiştirilen Hemşin koyunu mandibulas'ı farklılıklarının klasik morfometri yöntemleri kullanılarak belirlenmesi amaçlanmıştır. Bu amaçla 20 adet erişkin erkek Hemşin koyunu mandibulas'ı kullanıldı. Mandibulalar kafadan ayrılıp deri ve kaba etleri temizlendikten sonra, hidrojen peroksit ile 25-30 dakika süreyle masere edildi. Mandibula'larda elektronik kumpas aracılığı ile 16 farklı noktalar arası uzunluk ölçüldü. Daha sonra mandibula'lar Canon Digital Camera Zoom Lens 5X fotoğraf makinası ile fotoğraflandı. Fotoğraflar bilgisayar ortamına aktarıldıktan sonra elde edilen bütün ölçülerin ortalama, standart sapma ve korelasyon değerleri SPSS (18.0) versiyon programında belirlendi. Yapılan korelasyon analizi neticesinde uzunluk U1 ve U5 arasında, uzunluk U1 ve U6 arasında, benzer şekilde uzunluk U2 ve U6 arasında ve uzunluk U5 ile U6 arasında pozitif güçlü bir korelasyon mevcut iken, uzunluk U9 ve U16 arasında negatif yönde güçlü bir korelasyonun olduğu görüldü. Erkek Hemşin koyun mandibulalarının ölçüleri literatürde belirtilen benzer çalışmalar ile karşılaştırıldığında, çalışmadaki değerlerin daha yüksek olduğu belirlendi. Literatürde rastlanılmayan bu çalışmanın daha sonrasında yapılacak Anatomik çalışmalara yardımcı olacağı kanaatine varıldı.

Anahtar Kelimeler: Hemşin koyunu, Mandibula, Morfometri.

Morphometric Analysis on the Mandible of Hemsin Sheep

Abstract: The objective of this study is to conduct morphometric analyzes on male Hemsin sheep which is not found in literature. The objective of this study is to specify the differences on the mandible of Hemsin sheep via conventional morphometry procedures, which is commonly bred in provinces of Artvin and Rize of Eastern Black Sea Region for meat and milk consumption. For this purpose, twenty mandible of male adult Hemsin sheep have been used. After the mandibles left the head and the skin and muscle were cleaned, they were macerated with hydrogen peroxide for 25-30 minutes. The mandibles were measured from 16 different measurement points with the help of an electronic compass. Than mandibles were photographed by a Canon Digital Camera Zoom Lens 5X. After the pictures had been computerized, the mean, standard deviation and correlation values were identified on SPSS (18.0) software. According to the correlation analysis, there was a strong positive correlation between the values of the L1, L5 and L1, L6, similarly L2, L6 and L5, L9 in Hemsin sheep while negative correlation was strong and statistically important between L9 and L16 in Hemsin sheep. When the values of adult male Hemsin, were compared with similar studies in the literature, it was determined that the values in the study were higher. This study which was not found in the literature, was concluded to be useful for later anatomical studies.

Keywords: Hemsin sheep, Mandible, Morphometry.

✉ Semine DALĞA

Kafkas Üniversitesi, Sağlık Bilimleri Enstitüsü, Anatomi Anabilim Dalı, Kars, TÜRKİYE.
e-posta: sdalga91@gmail.com

*Bu çalışma, "3rd INTERNATIONAL VETISTANBUL GROUP CONGRESS MAY 17-20 2016 SARAJEVO, BOSNIA AND HERZEGOVINA" da poster bildiri olarak sunulmuştur.

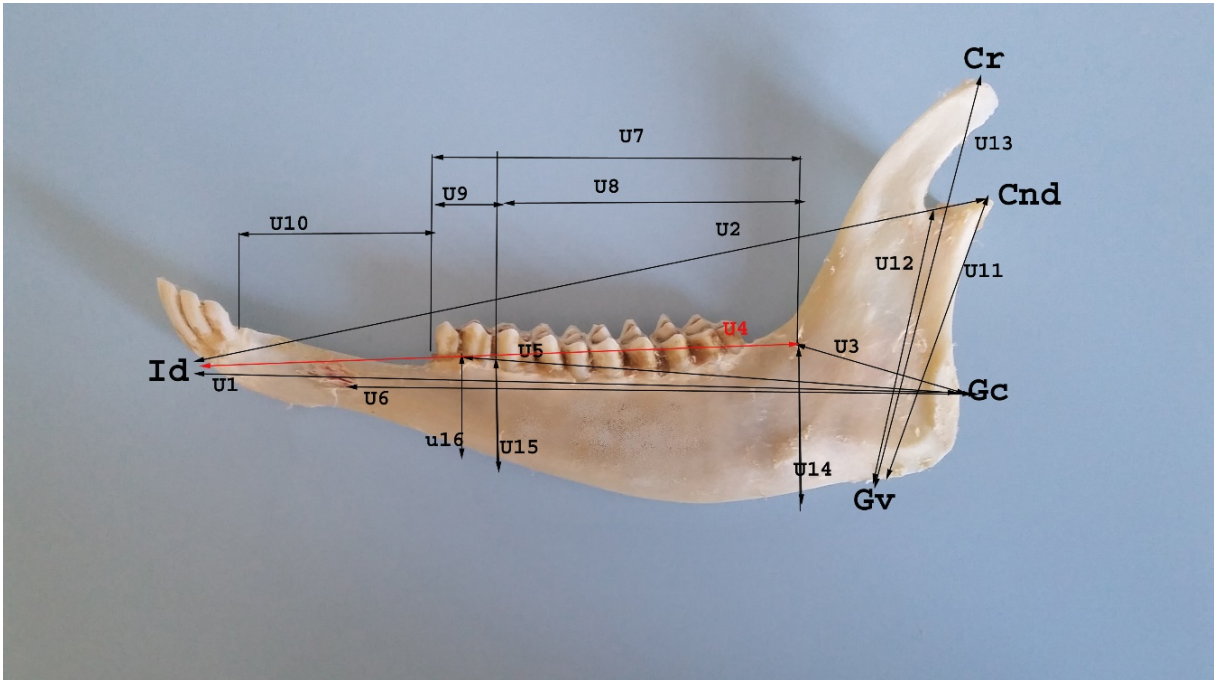
GİRİŞ

Araştırmada kullanılan Hemşin koyunu, Doğu Karadeniz illerinden Artvin ve Rize’de yaygın olarak et ve sütü için yetiştirilen bir koyun ırkıdır. Anavatanı Türkiye olan Hemşin koyunu yörenin yağışlı ve nemli iklimine tamamen adapte olmuştur (1). Bu çalışmada erişkin erkek Hemşin koyunu mandibula’sı farklılıklarının morfometri yöntemlerini kullanarak belirlenmesi amaçlanmıştır. Yöntem olarak morfometri, belirli iki nokta arasındaki genişlik, uzunluk veya açı ölçümlerini rakamsal ya da grafiksel olarak istatistiksel analize tabi tutmaya olanak sağlayan bir araştırma metodudur (2). Literatürde (3-6) farklı metotlar kullanılarak çeşitli hayvan türleri mandibulası üzerinde bazı morfometrik çalışmalar yapıldığı bildirilmiştir. Mandibula’nın gelişmesi, büyüme hormonları (7), büyüme faktörleri (8), ırk (9) ve mekanik stres gibi (10) çeşitli faktörlerle ilişkilidir. Yapılan deneysel çalışmalar, büyüme dönemindeki hayvanların seks hormonlarının baskılanmasının özellikle

mandibula’nın büyümesini engellediğini göstermiştir (11).

MATERYAL ve METOT

Bu çalışmada, materyal olarak kullanılan farklı yaş ve canlı ağırlıkta olan 20 adet erişkin erkek Hemşin koyunu mandibula’ları Artvin ili Ardanuç ilçesi belediye mezbahanesinden temin edildi. Mandibulalar kafadan ayrılıp deri ve kaba etleri temizlendikten sonra, hidrojen peroksit ile 25-30 dakika masere edildi ve elektronik kumpas (0.00,BTS,UK) aracılığıyla literatür bilgilerine uygun olarak 16 farklı noktadan uzunlukları ölçüldü (Şekil 1),(12). Mandibulalar, Canon Digital Camera Zoom Lens 5X fotoğraf makinası ile fotoğraflandıktan sonra elde edilen bütün ölçülerin ortalama, standart sapma ve korelasyon değerleri SPSS (18.0) versiyon programında belirlendi. Araştırmada Nomina Anatomica Veterinaria (13) terimleri esas alındı.



Şekil 1. Mandibula üzerindeki ölçüm noktaları.

Figure 1. The point of measurements on the mandible.

Condylion (cnd); processus condylaris'in caudal en uç noktası, **Cr (coronion)**; processus coronideus'un caudal en uç noktası, **Gonionventrale (Gv)**; Angulus mandibula'nın inferior uç noktası, **Gonioncaudale (Gc)**; Processus angularis'in caudal en uç noktası, **Infradentale (Id)**; İncisiv dişler arasındaki alveolün rostro-superior noktası.

U1: Gc ile Id arası uzunluk

U2: Proc. Condylarisin aboral kenarı ile Id arası uzaklık

U3: Gc ile 3. Molar dişin arka alveolar kenarı arası uzunluk

U4: 3. Molar dişin arka alveolar kenarı ile Id arası uzunluk

U5: Gc ile 2. Premolar dişin ön alveolar kenarı arası uzunluk

U6: Gc ile Foramen mentalen'in aboral kenarı arası uzunluk

U7: İlk premolar diş ile son molar diş arası uzunluk

U8: İlk ile son molar diş arası uzunluk

U9: İlk ile son premolar diş arası uzunluk

U10: Diestema uzunluğu

U11: Gv ile Cnd arası uzunluk

U12: Gv ile inc. mandibula'nın en derin noktası arası uzunluk

U13: Gv ile Cr arası uzunluk

U14: 3. Molar dişin arka alveolar kenarı seviyesindeki mandibula yüksekliği

U15: 1. Molar dişin ön alveolar kenarı seviyesindeki mandibula yüksekliği

U16: 2. Premolar dişin ön alveolar kenarı seviyesindeki mandibula yüksekliği

BULGULAR

Çalışmamızda, Hemşin Koyunu, ortalama, standart sapma, değerleri Tablo 1'de, Korelasyon analizi Tablo 2'de ve bazı koyun ırklarının mandibula'larının ölçüleri Tablo 3'te gösterilmiştir. *Hemşin* koyunu mandibula uzunluğu (U1) 167.87 ± 17.11 , mandibula yüksekliği (U13) 94.20 ± 7.65 olarak ölçülmüştür.

Tablo 1. Erkek Hemşin Koyun Mandibula'larının Ortalama ve Standart Sapma değerleri.

Table 1. The mean and standard deviations values of mandibles male Hemsin sheep.

Ölçüler	Hemşin koyunu ort.+sd (mm)	Ölçüler	Hemşin koyunu ort.+sd (mm)	Ölçüler	Hemşin koyunu ort.+sd (mm)	Ölçüler	Hemşin koyunu ort.+sd (mm)
U1	167.87 ± 17.11	U5	111.63 ± 12.71	U9	14.51 ± 0.96	U13	94.20 ± 7.65
U2	176.95 ± 15.71	U6	137.87 ± 13.38	U10	43.74 ± 3.32	U14	37.93 ± 1.84
U3	50.94 ± 6.81	U7	68.87 ± 5.78	U11	68.52 ± 4.68	U15	21.65 ± 1.48
U4	121.76 ± 10.15	U8	57.2 ± 3.83	U12	62.02 ± 4.48	U16	19.09 ± 1.33

Tablo 2. Erişkin Erkek Hemşin koyunlarında mandibula ölçülerinin korelasyon değerleri (**P<0.05, ***P <0.01).**Table 2.** The correlation values of mandible in adult male Hemsin sheep (**P <0.05, ***P <0.01).

	U1	U2	U3	U4	U5	U6	U7	U8	U9	U10	U11	U12	U13	U14	U15	U16
U1	1	,992**	,977**	,969**	,997**	,997**	,629**	,900**	-,371	,893**	,831**	,784**	,742**	,527*	,897**	,639**
U2		1	,946**	,979**	,985**	,988**	,658**	,917**	-,370	,871**	,804**	,739**	,677**	,572**	,905**	,639**
U3			1	,922**	,975**	,982**	,562**	,870**	-,331	,925**	,886**	,873**	,859**	,515*	,861**	,565**
U4				1	,962**	,968**	,671**	,965**	-,232	,865**	,857**	,773**	,685**	,668**	,933**	,582**
U5					1	,995**	,632**	,883**	-,413	,895**	,826**	,771**	,733**	,507*	,908**	,686**
U6						1	,630**	,911**	-,376	,916**	,860**	,811**	,768**	,571**	,913**	,636**
U7							1	,643**	-,218	,517*	,510*	,423	,334	,461*	,624**	,458*
U8								1	-,040	,832**	,900**	,837**	,731**	,808**	,893**	,401
U9									1	-,396	-,034	,050	-,007	,140	-,379	-,814**
U10										1	,914**	,849**	,813**	,663**	,902**	,548*
U11											1	,965**	,899**	,767**	,828**	,300
U12												1	,974**	,674**	,707**	,173
U13													1	,528*	,635**	,183
U14														1	,704**	,090
U15															1	,713**
U16																1

Tablo 3. Bazı Koyun Irklarının Mandibularlarının Morfometrik Ölçüleri.**Table 3.** The morphometric values of mandible of some sheep races.

Uzunluk	Hemşin	Morkaraman	Tuj	Mehra-Ban
U1	16.78	15.24	14.78	15.76
U10	4.38	3.72	3.64	3.98
U11	6.85	6.21	6.09	7.75
U13	9.42	8.7	8.54	9.57

TARTIŞMA ve SONUÇ

Bu çalışmada erişkin erkek Hemşin koyunu mandibula'sı morfometrik yöntemlerle incelendi. Avdic ve ark. (14) koyun (*Ovis Aries*) ve *Roe* geyiğinde yaptığı çalışmada mandibula'daki ölçüm noktalarını, U1=17.6, U7=6.20, U10= 4.66, U11= 6.80, U13=9.96 ve U15=2.33 cm. olarak belirtmişler, Demiraslan ve ark. (15) Morkaraman ve Tuj koyunlarındaki belirtilen uzunlukları sırasıyla; Morkaramanda U1=15.24, U7=6.85, U10=3.72, U11=6.21, U13=8.7, U15=2.12 cm., Tuj koyununda ise U1=14.78, U7=6.61, U10=3.64, U11=6.09, U13=8.54, U15=2.06 cm. olarak belirtmişlerdir. Çalışmamızda ise belirtilen uzunluklar sırasıyla U1=17.11, U7=5.78, U10=3.32, U11=4.68, U13=7.65, U15=1.48 cm. olarak ölçülmüştür. Yapılan istatistiksel değerlendirme sonucunda erkek Hemşin koyunu mandibularları'nın ort. standart sapma verilerinin, Morkaraman ve Tuj koyunu mandibula uzunluk değerleri ile benzerlik gösterirken bazı uzunluk değerlerinden daha yüksek olduğu tespit edilmiştir.

Demiraslan ve ark. (15) Morkaraman ve Tuj koyunu mandibularları üzerine yaptıkları morfometrik çalışmayı, Karimi ve ark.'nın (16) *Mehra-ban* koyunundaki yaptıkları benzer çalışma ile karşılaştırdığında, en uzun ve en yüksek mandibula ölçülerinin sırasıyla Mehra-ban, Morkaraman ve Tuj koyunu şeklinde olduğunu belirtmiştir. Çalışmamızda ise Hemşin koyunu mandibula ölçülerinin daha önceden yapılan üç koyun ırkı mandibula ölçü değerlerinden daha fazla olduğundan dolayı sıralamanın Hemşin, Mehra-ban, Morkaraman ve Tuj koyunu şeklinde olabileceği kanaatine varılmıştır.

Sonuç olarak yapılan korelasyon analizi neticesinde uzunluk U1 ve U5 arasında, uzunluk U1 ve U6 arasında, uzunluk U2 ve U6 arasında ve uzunluk U5 ile U6 arasında pozitif güçlü bir korelasyon mevcut iken, uzunluk U9 ve U16 arasında negatif yönde güçlü bir korelasyonun olduğu tespit edilmiştir.

Literatürde rastlanılmayan bu çalışmanın daha sonra yapılacak Anatomik çalışmalara yardımcı olabileceği kanaatine varıldı.

KAYNAKLAR

1. Akçapınar H., 2000. Koyun Yetiştiriciliği. İsmat Matbaacılık, 2. Baskı, 109-115, Ankara.
2. Rohlf FJ., Marcus LF., 1993. A revolution in morphometrics. Trends Ecol Evol, 8, 129-132.
3. İnce Gezer N., Pazvant G., 2010. Morphometry of the mandible in rats (wistar Albino). J Fac Vet Med İstanbul Univ, 36, 51-56.
4. Yalçın H., Kaya MA., Arslan A., 2010. Comparative geometrical morphometries on the mandibles of Anatolian Wild sheep (*Ovis gmelini anatolica*) and Akkaraman sheep (*Ovis aries*). Kafkas Üniv Vet Fak Derg, 16, 55-61.
5. Akbulut Y., Demiraslan Y., Gürbüz İ., Aslan K., 2014. Yeni Zelanda tavşanı (*Oryctolagus cuniculus* L.)'nda cinsiyet faktörünün mandibula morfometrisine etkisi. Fırat Üniv Sağıl Bil Vet Derg, 28, 15-18.
6. Gürbüz İ., Demiraslan Y., Gülbaz F., Aslan K., 2016. Malakan Atı mandibula' sının cinsiyete göre morfometrik özellikleri. Eurasian J Vet Sci, 32, 136-40.
7. Hwang CJ., Cha JY., 2004. Orthodontic treatment with growth hormone therapy in a girl of short stature. Am J Orthod Dentofac, 126, 118-126.
8. Delatte M., Von den Hoff JW., Maltha JC., Kuijpers-Jagtman AM., 2004. Growth stimulation of mandibular condyles and femoral heads of newborn rats by IGF-I. Arch Oral Biol, 49, 165-175.
9. Oshikawa M., Sugano N., Ishigaki R., Ito K., 2004. Gene expression in the developing rat mandible: a gene array study. Arch Oral Biol, 49, 325-329.
10. Bresin A., Kiliaridis S., Strid KG., 1999. Effect of

- masticatory function on the internal bone structure in the mandible of the growing rat. *Eur J Oral Sci*, 107, 35-44.
11. Fujita T., 2004. Effects of sex hormone disturbances on craniofacial growth in newborn mice. *J Dent Res*, 83, 250-254.
 12. Von den driesch A., 1976. A guide to the measurement of animal bones from archaeological sites. PP. 31-34. Peabody Museum Bulletin I. Cambridge M.A., Harvard University.
 13. International Committee on Veterinary Gross Anatomical Nomenclature, 2012. General Assembly of the World Association on Veterinary Anatomists. *Nomina Anatomica Veterinaria*, 5th edition, Gent, pp: 16-17.
 14. Avdic R., Hadziomerovic N., Tandir F., Pamela B., Velida C., 2013. Analysis of morphometric parameters of the Roe deer mandible (*Capreolus Capreolus*) and mandible of the sheep (*Ovis Aries*). *Veterinaria*, 62, 1-9.
 15. Demiraslan Y., Gülbaz F., Özcan S., Dayan Orhun M., Akbulut Y., 2014. Morphometric analysis of the mandible of Tuj and Morkaraman sheep. *J Vet Anat*, 7, 75-86.
 16. Karim I., Hadipour M., Nikbakht P., Motamedi S., 2011. The lower jawbone of Mehreban sheep: a descriptive morphometric approach. *World's Vet J*, 2, 57-60.