整形外科と災害外科
70：(1) 105～110，2021.

異所性骨化をともなう外傷性肘関節拘縮に対して早期に関節授動術を施行した１例

小　倉　友　介*　吉　田　健　治*　白　石　絵里子*
井　上　貴　司*　中　村　英　智*　志　波　直　人**

【はじめに】上腕骨通顆骨折術後の異所性骨化をともなう肘関節拘縮に対して比較的早期に関節授動術を行った１例を経験したので報告する．【症例】78歳，男性．既往歴：糖尿病．左上腕骨通顆骨折に対して骨接合術を行った．後方進入でdual plateにて固定した．術後２週，異所性骨化を認め，ROMの改善は見られなかった．血清アルカリフォスファターゼ値（ALP）は正常であった．患部の腫脹が改善し異所性骨化が比較的硬化したので，術後３か月で肘関節後外側進入法により肘関節授動術を行った．手術後９か月で異所性骨化の再発はなくROMは－20°～135°と改善しDASH score 14点と良好であった．【まとめ】術後の異所性骨化をともなう肘関節拘縮は発症より１年以降の手術が推奨されてきたが，その時期については確立されたものではない．今回，比較的早期に関節授動術を行い良好な成績が得られたので文献的考察を加えて報告する．

Key words：heterotopic ossification（異所性骨化），elbow joint（肘関節），surgical treatment（観血的治療）

Ⅰ．はじめに

肘関節周囲は外傷，炎症および麻痺後に異所性骨化が発生しやすい部位であり，肘関節の著明な可動域制限をきたす．手術を行う時期については骨化巣の成熟を待ってから手術を行うことが多いが，最近では発症より３か月程度の早期での手術を勧める報告もある．今回，われわれは肘関節骨折術後の異所性骨化に対して発症３か月で授動術を施行し，再発なく経過した１例を経験したので文献的考察を加え報告する．

Ⅱ．症　　例

78歳，男性．右利き．脚立より転落受傷し当院受診した．左肘関節の腫脹，疼痛を認めており，X線像，CT像より左上腕骨遠位端骨折（AO13A2）の診断となった（図１）．受傷後４日目に観血的整復固定術を施行した．手術は上腕三頭筋を挙上，骨折部を整復後，dual plateにて固定した．術中の可動域制限，インピンジメントを認めなかった（図２）．術後は自動可動域訓練を中心とした愛護的なリハビリテーションを開始したが，術後２週のX線像にて肘関節後方に異所性骨化がみられ，患部の腫脹，疼痛，熱感を認めた．ALPは正常値であり，エチドロン酸２ナトリウム（EHDP）内服開始したが，徐々に骨化は明瞭化（図３）し，術後11週の左肘関節可動域は伸展－40°，屈曲70°，回内90°，回外70°でありHastings分類のⅡAであった（図４，５）．患部の腫脹，熱感が改善し，X線像にて骨化成熟を確認後，術後12週後で骨化を切除し肘関節授動術を施行した．アプローチは初回皮切を一部利用し，肘関節後外側アプローチ（津下法）にて展開した．骨化巣は肘関節後方から上腕三頭筋にかけて存在しており，肘関節を全周性に剥離し，外側側副靭帯（LCL）の剥離，内側側副靱帯（MCL）の後斜走靭帯（POL）を切離することにより肘関節可動域の拡大を認めた．術中可動域は伸展０°，屈曲135°となった（図６）．展開のため切離したLCLを修復し，授動術の際，肘頭骨折を合併したためtension band wiringによる骨接合術を追加した．術後組織診では切除した骨化巣から骨硬化，部分的な骨新生を認めた（図７）．後療法は愛護的な訓練内容を患者側に再教育した．肘関節授動術後６か月のX線像，CT像にて骨化再発を認めず，肘関節可動域は伸展－10°，屈曲135°，回内90°，回外90°と術中比較でやや劣るが，DASH scoreは14点であり患者満足度も高かっ

* 筑後市立病院整形外科
** 久留米大学整形外科

a：正面像　b：側面像　c：3DCT

図１　初診時Ｘ線，CT
上腕骨通顆骨折 AO13A2

a　b

c　d

図２　骨接合術
a：Ｘ線正面像　b：Ｘ線側面像　c：屈曲時　d：伸展時

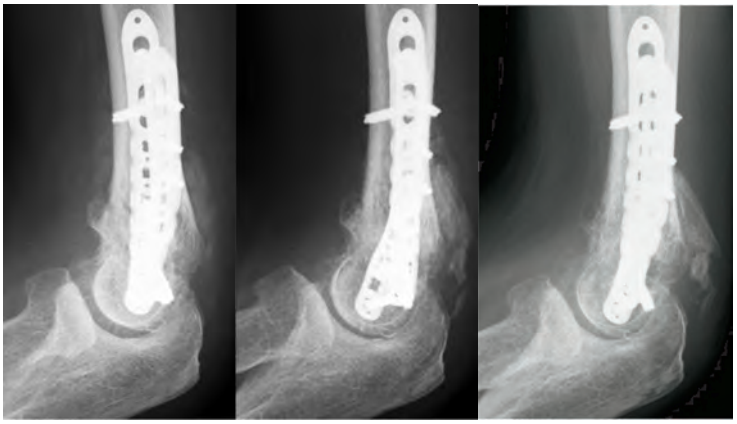

a：術後 2 週　　b：術後 5 週　　c：術後 11 週

図 3　術後 X 線側面像の経過
肘関節後方骨化は徐々に明瞭化を認める．

a　　b

c　　d

図 4　肘関節可動域
a：屈曲　b：伸展　c：回内　d：回外

class	subtype	description
I		radiographic heterotopic ossification without functional limitation
II	A	limitaion of flexion/extension
	B	limitation of forearm pronation/supination
	C	limitaion in both planes
III		bony ankylosis of either the elbow of forearm

図 5　Hastings の分類
本症例は class Ⅱ，subtypeB と診断した．

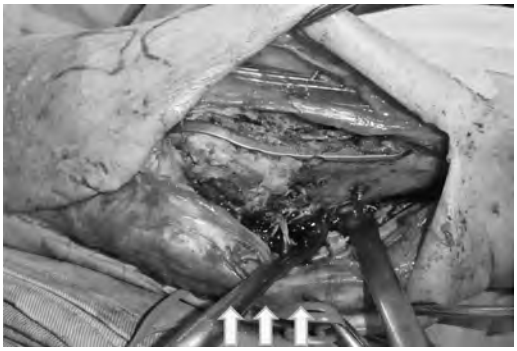

a

b

c

図６　肘関節授動術
ａ：上腕三頭筋（矢印）より挙上し肘関節後方より全周性に剥離した．
ｂ：最大屈曲位．　ｃ：最大伸展位．

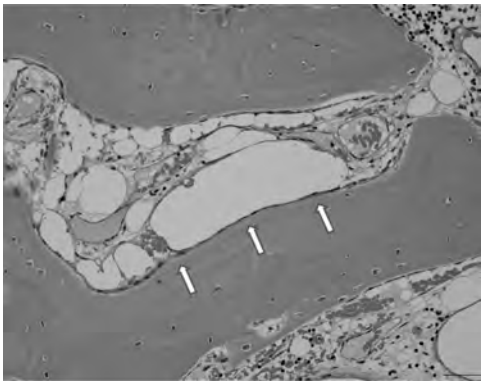

図７　切除標本の拡大像（×200）
一部骨芽細胞を認める（矢印）．

た．同時期に抜釘施行し，直視下での骨化再発を認めなかった（図８）．肘関節授動術後９か月の最終観察時点ではＸ線上再発なく経過しており，肘関節可動域は良好である（図９）．

Ⅲ．考　　察

自験例では初回手術の骨接合術では特に問題なく，術後早期から自動可動域訓練を開始していたが，暴力的なリハビリテーションが自己にて行われていたことが発症の主因と考えられた．治療法は炎症反応が強い骨化形成過程の時期には温熱療法，運動療法，ステロイド局注，EHDP の投与などの保存的治療が行われ，骨化成熟した時点で関節拘縮のために ADL 上機能障害の著しい場合などには関節授動術が行われる[3]．異所性骨化の成熟度は血清アルカリフォスファターゼ値や単純Ｘ線像での骨梁形成の有無で評価される．香月ら[1] は異所性骨化を伴った肘関節拘縮に対する観血的授動術の良好な成績を報告しているが，手術を行う時期については意見が分かれている．従来骨化が十分に成熟していない時期に手術を行うと骨化が再発しやすいため，骨化巣の成熟を待ってから手術を行うべきとの意見が一般的である[2]．異所性骨化が成熟するまで６か月以上の待機期間が必要であるとされている

a　　b　　c

図 8　抜釘術
a：肘関節後方部（矢印）の骨化再発を認めなかった．
b：X 線正面像　　c：X 線側面像

a　　b

c　　d

図 9　最終観察時（肘関節授動術後 9 か月）
a：屈曲　b：伸展　c：回内　d：回外

が，再発の危険性は少ないとの理由から最近では発症より 3 か月程度で良いとする報告もある[4)5)]．自験例では肘関節可動域制限が強く，術後早期から X 線で骨化出現を認めていた．ADL 上機能障害を認めていた．患部の腫脹，熱感が改善し骨化が成熟したと判断し，術後 12 週で骨化巣切除・観血的授動術を行った．その後，愛護的リハビリテーションを行うことで，異所性骨化の再発はなく，早期に ADL 改善を認めた．授動術より 6 か月後に抜釘を施行し，軽度の可動域制限は残存するが ADL は良好である．切除した骨化巣の病理組織所見では線維性組織の辺縁には骨芽細胞が存在し，部分的な骨新生は認められた．中村ら[3)]は意識障害を伴う上腕三頭筋の異所性骨化に対して，発症より 5 か月で手術を行い良好な成績であったと報告しており病理所見は本症例と酷似していた．以上のことより，これまで報告されているように骨化巣成熟につい

てはＸ線，CT で評価した上で，腫脹・発熱の沈静化が得られていれば，手術時期については従来いわれているより早期に行っても良いと思われた．

Ⅳ．結　　語

１）上腕骨通顆骨折の骨接合術後の異所性骨化をともなう肘関節拘縮に対して発症後３か月で授動術を施行した．

２）早期の ADL 改善を認め授動術後９か月の最終観察時，再発を認めていなかった．

３）長期の経過観察が必要と思われた．

参　考　文　献

1)　香月憲一ほか：外傷性肘関節 拘縮の治療経験．骨折，21：542−546，1999.

2)　松崎交作：外傷後肘関節拘縮．関節外科，25：42−46，2006.

3)　中村耕作，西　孝之，荻野　浩：観血的治療により著明な ADL が得られた骨化性筋炎の２例．整外と災外，47：232−237，1998.

4)　高山真一郎，池上博泰：後療法・拘縮の予防と治療．MB Orthop., 15：79−85，2002.

5)　Viola, R. W., Hastings, H. 2nd.: Treatment of ectopic ossification about the elbow. Clin. Orthop. Relat. Res., 370: 65−86, 2000.